

# Cardioneuroablatio – a cardioinhibitoros reflexsyncope új terápiája. Esetbemutatás

Pap Róbert, Miklós Márton, Sággy László

Szegedi Tudományegyetem, Elektrofiziológia Részleg, Belgyógyászati Klinika, Szeged

Levelezési cím:

E-mail: pap.paprobert@gmail.com

Egy 46 éves hölgy testhelyzettől függetlenül jelentkező konvulzív syncope miatt beültethető szívmonitort kapott, amely 11 szekundumot meghaladó asystoliát regisztrált a syncope rekurrenciája kapcsán. Mivel páciensünk a pacemaker-implantációt elutasította a sinuscsomó paraszimpatikus denervációját célzó katéteres cardioneuroablatio mellett született döntés. A beavatkozás során a jobb anterior ganglionnak megfelelően történt radiofrekvenciás ablatio a bal és a jobb pitvar felől, amely során a sinusfrekvencia tartós emelkedését észleltük. Az ablatiót követő öt hónapban a panaszok nem ismétlődtek, a beültetett szívmonitor tanúsága szerint a szívfrekvencia emelkedett szinten maradt, míg variabilitása jelentősen leesett, alátámasztva a szelektív vagalis denervációt.

**Kulcsszavak:** neurocardiogen reflexsyncope, asystolia, cardioneuroablatio

## Cardioneuroablation – new treatment for cardioinhibitory reflex syncope

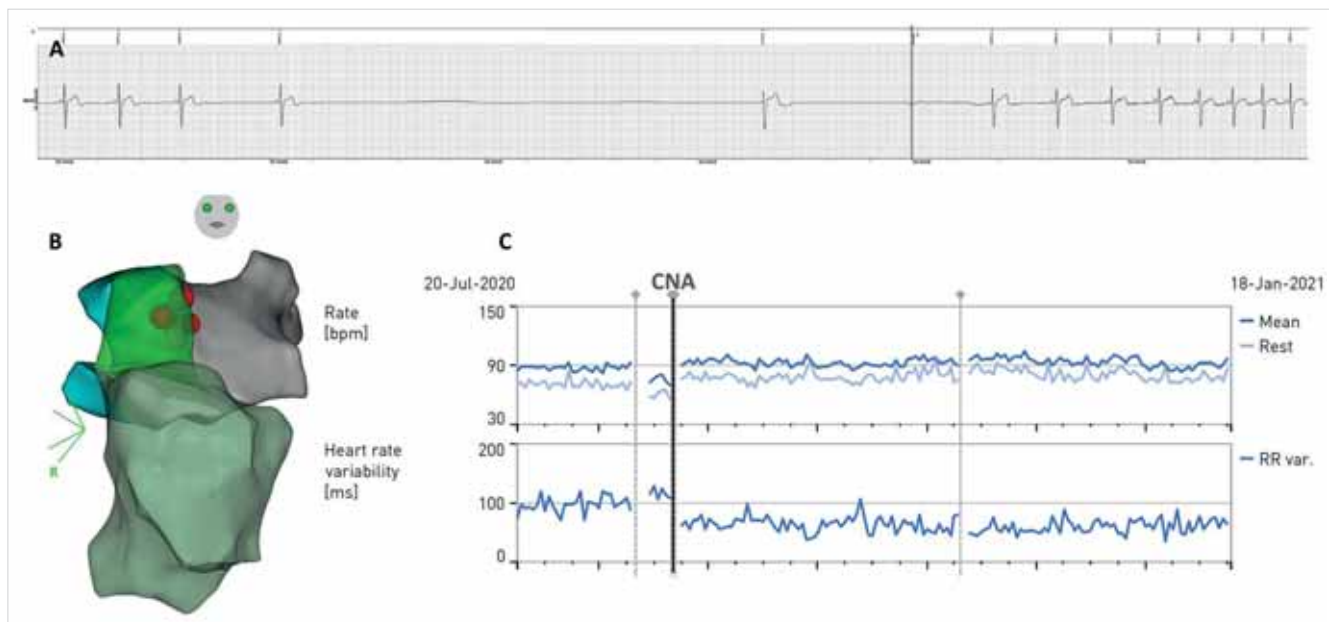
We present the case of a 46-year-old lady who received an implantable loop recorder for convulsive syncope occurring independent of body position. The device detected asystole lasting more than 11 seconds during recurrence of her symptoms. She refused pacemaker therapy and opted for catheter based vagal denervation through cardioneuroablation. During the procedure the right anterior ganglionated plexus was targeted by radiofrequency ablation from both the left and right atrium. After the procedure she remains free of symptoms during 5 months of follow-up. Her device demonstrated persistently elevated sinus rate after the ablation and a drop in heart rate variability, signifying selective vagal denervation.

**Keywords:** neurocardiogenic reflex syncope, asystole, cardioneuroablation

## Esetismertetés

A 46 éves hölgy sürgősséggel került felvételre miután otthonában rövid időn belül 5 egymást követő alkalommal elájult. Az első eszméletvesztés álló helyzetben jelentkezett, típusos prodroma előzte meg, majd ezt követően ülve, illetve fekvve is többször elájult, görcs-  
tevékenység közepette. A konvulzív syncope a sürgősségi osztályon is megismétlődött, ekkor monitoron fokozatosan kialakuló sinusbradycardia után, kb. 12 másodperces asystoliát észleltek. A hölgynek utoljára gyermekkorában jelentkezett típusos vasovagalis syn-

copéja. A labor-, nyugalmi és telemetriás EKG, illetve a szívultrahang-vizsgálat kóros eltérést nem igazoltak. A fiatal életkor, fokozatosan kialakuló bradycardia és az egyéb ritmuszavar hiánya reflex-syncopéra utaltak, azonban az atípusos jegyek (fekvő helyzetben is jelentkező syncope) miatt differenciáldiagnosztikai szempontból, illetve egy esetleges rekurrens asystolia dokumentálása céljából beültethető szívmonitor (implantable loop recorder, ILR) használata mellett született döntés. Két hónappal az implantáció után ismét fekvő helyzetben jelentkezett konvulzív syncope. Prodromális tünetekről páciensünk nem tudott beszámolni. Az ILR



**1. ÁBRA.** Az ILR által syncope során készített EKG-regisztrátum (A). Elektroanatómiai térkép a jobb és bal pitvarról. A jobb pulmonalis vénák (világoskék) és a vena cava superior (zöld) érintkezésénél került sor ablatiós léziók (vörös gömbök) elhelyezésére (B). Az ILR által regisztrált átlagos (sötétkék) és nyugalmi (világoskék) szívfrekvencia (felül) és a szívfrekvencia-variabilitás (alul) hosszú távú alakulása (C). A cardioneuroablatio (CNA) időpontja megjelölve

lekérdezése a jelzett időpontban progresszív sinusbradycardiát követő, 11 másodpercet meghaladó asystoliát tárt fel (1. A ábra). A pácienssel részletesen megvitatuk a terápiás lehetőségeket. A hölgy a pacemaker-beültetéstől idegenkedett, így cardioneuroablatio (CNA) mellett született döntés. A beavatkozás során kezdetben a bal pitvar felől, a jobb felső pulmonalis véna előtt elhelyezkedő, jobb anterior ganglionnak megfelelően történt radiofrekvenciás (RF) applikáció. Ennek kapcsán egy pontban a sinusfrekvencia ugrásszerű emelkedését észleltük (65-ről 100/perc-re). Ennek a helynek megfelelően a jobb pitvar felől is további RF-applikáció történt (1. B ábra), amelyet követően a sinusfrekvencia 90/perc körül stabilizálódott. Az ablatiót követően a páciens panaszmentes volt 5 hónapos utánkötés során. Az ILR tanúsága szerint a szívfrekvencia emelkedett szinten maradt és variabilitásának jelentős esése a CNA-t követően szintén tartósan bizonyult (1. C ábra). Ezek az eredmények a sinuscsomó szelektív vagalis denervációjára utalnak.

## Megbeszélés

A szív minden élettani funkciója az autonóm idegrendszer összetett szabályozása alatt áll. A szimpatikus és paraszimpatikus efferens neuronok egymással ellenkező hatást fejtenek ki a szív elektromos és mechanikus működésére. A szimpatikus, preganglionaris neuronok a gerincvelőben helyezkednek el és intrathoracalis, extrakardiális ganglionokban kapcsolódnak át a postganglionaris neuronokra. Ezzel szemben a paraszimpatikus,

preganglionaris neuronok a nyúltvelőben találhatók, axonjaik a nervus vagusban utaznak és elsősorban a pitvarok falában és a körülötte lévő epikardiális zsírszövetben található, intrinszik, kardiális ganglionokban elhelyezkedő, postganglionaris neuronokon végződnek (1). Ennek az elrendezésnek köszönhetően intrakardiális RF-áram applikációja révén a paraszimpatikus postganglionaris efferensek preferenciális ablatiója érhető el, szelektív, vagalis denervációt eredményezve (2). A sinuscsomót innerváló postganglionaris vagalis neuronok elsősorban a jobb pulmonalis vénák szájadékának anterior része környezetében elhelyezkedő, ún. jobb anterior ganglionban található (1). Az itt végzett RF-ablatio hatására a sinusfrekvencia tartós emelkedését észlelték (3).

A neurocardiogen reflexsyncope (NRS) terápiájában a gyógyszeres és a pacemakerkezelés gyakran sikertelen (4). Utóbbtól elsősorban dokumentált spontán asystole és nem jelentős vazodepresszoros komponens, negatív tilt teszt esetén várható eredmény. Hatékonyságát elsősorban idősebb populációban vizsgálták, fiatal páciensek esetén előnytelen definitív, életre szóló jellege és a várható számos telepcsere, illetve az elektródákkal összefüggő szövődmények miatt (4).

A cardioneuroablatio (CNA) az NRS terápiájának ígéretes módszere, amely elsősorban az intrinszik, kardiális ganglionokban helyet foglaló vagalis neuronok sejttestének ablatiójával a cardioinhibitoros reflex attenuációját célozza. Számos obszervációs vizsgálat igazolta hatékonyságát cardioinhibitoros NRS-ben (2). Mi több, néhány beteg esetében vazodepresszoros NRS esetén is kiváló hatékonyságról számoltak be, amelynek hátte-

reben a reflexív afferens szárára kifejtett hatást feltételezik (3). A CNA hosszú távú hatásáról azonban még nem rendelkezünk megfelelő ismeretekkel.

## Következtetések

Az általunk bemutatott páciens az NRS tisztán cardioinhibitoros formájától szenvedett. A reflexet közvetítő paraszimpatikus neuronok intrakardiális katéteres ablatiója révén a sinuscsomó tartós, szelektív vagalis denervációját értük el. Erre a panaszok megszűnése mellett a szívfrekvenciának és variabilitásának ILR révén végzett monitorozása alapján következtethetünk.

## Nyilatkozat

*A szerzők kijelentik, hogy az esetismertetés megírásával kapcsolatban nem áll fenn velük szemben*

*pénzügyi vagy egyéb lényeges összeütközés, összeférhetetlenségi ok, amely befolyásolhatja a közleményben bemutatott eredményeket, az abból levont következtetéseket vagy azok értelmezését.*

## Irodalom

1. Hanna P, Rajendran PS, Ajjola OA, et al. Cardiac neuroanatomy – Imaging nerves to define functional control. *Auton Neurosci* 2017 Nov; 207: 48–58. <https://doi.org/10.1016/j.autneu.2017.07.008>
2. Pachon-M JC. Neurocardiogenic syncope: Pacemaker or cardioablation? *Heart Rhythm* 2020 May; 17(5 Pt A): 829v830. <https://doi.org/10.1016/j.hrthm.2020.02.026>
3. Hu F, Zheng L, Liang E, et al. Right anterior ganglionated plexus: The primary target of cardioneuroablation? *Heart Rhythm* 2019 Oct; 16(10): 1545–1551. <https://doi.org/10.1016/j.hrthm.2019.07.018>
4. Sutton R, de Jong JSY, Stewart JM, et al. Pacing in vasovagal syncope: Physiology, pacemaker sensors, and recent clinical trials—Precise patient selection and measurable benefit. *Heart Rhythm* 2020 May; 17(5 Pt A): 821–828. <https://doi.org/10.1016/j.hrthm.2020.01.029>