

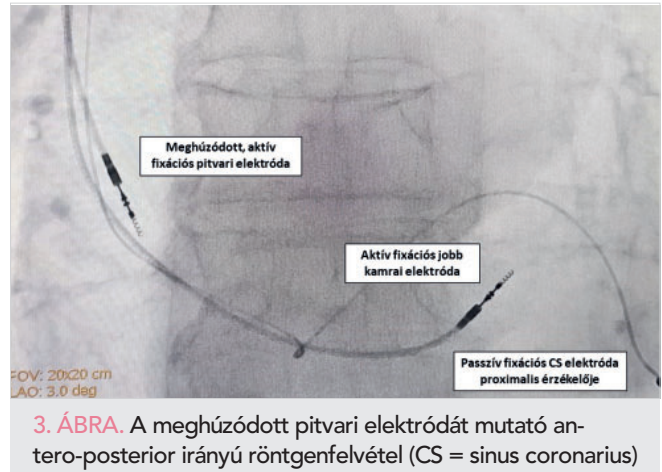
Az 400. oldalon található feladvány megfejtése.

Megfejtés és megbeszélés

A bemutatott EKG-n egy, a biventrikuláris pacemaker felső határfrekvenciáját meghaladó, repetitív pitvari tachycardia látható. Az első két ütés még szabályos sinusaktivitásnak felel meg, amelyet a készülék az előre beállított AV késleltetési idővel (120 ms) levezet a kamrákra. Ezután indul a pitvari tachycardia, amelynek első ütése még triggereli a biventrikuláris pacemaker-ingerlést, ezután azonban a gyorsuló ritmuszavar frekvenciája (150-170 bpm) már meghaladja a készülék ún. felső határfrekvenciáját (maximal tracking rate = 130 bpm), amely végül a pacemaker-ingerlés felfüggesztéséhez és a QRS kiszélesedéséhez vezet. Jól nyomon követhető mindez, a készülék lekérdezésekor regisztrált intrakardiális EKG-csatornákon a 2. ábrán.

A furcsa, halmozódó pitvari ritmuszavarok miatt a beteg osztályos felvételére került sor, a kivizsgálása során készült újabb mellkasröntgen ezúttal a pitvari elektróda meghúzódnak mutatva (3. ábra). Az elektróda cseréjét követően, a pitvari ritmuszavarok megszűntek, a beteget panaszmentes állapotban, javuló terhelhetőség mellett otthonába bocsájtottuk.

Pacemakeres betegnél észlelt tachycardia esetén első lépésben azt kell megvizsgálnunk, hogy a QRS széles-e vagy keskeny, illetve előtte látható-e pacemaker-ingerlésre utaló spike, azaz a tachycardiát pacemaker-ingerlés vagy saját átvezetés okozza (1). Jelen esetben bár a tachycardia alatt dominálónan 1:1-es saját AV-átvezetés állt fent, a beteg meglévő bal-szár-blokkja a tachycardia alatt még szélesebb QRS-t eredményezett. A korszerű pacemakerekben alkalmazott bipoláris ingerlés miatt a pacemaker-spike-ok sajnos időnként értékelhetetlenül kicsinyek, az aktuális feladványban azonban jól láthatóan tűntek el a tachycardia beindulását követően. További segítséget adhat a tachycardia alatti szívfrekvencia. A legtöbb pacemaker esetében a felső határfrekvencia nominális gyári értéke 130 bpm, így a klasszikus, „endless loop” mechanizmusú pacemaker-mediálta ritmuszavarokat e körüli frekvenciatartományban várhatjuk (2). Jelen feladványunkban a



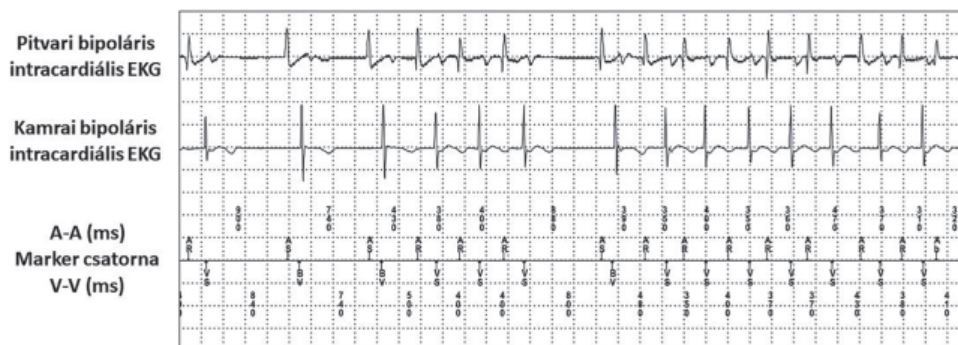3. ÁBRA. A meghúzódnak pitvari elektródát mutató antero-posterior irányú röntgenfelvétel (CS = sinus coronarius)

kamrai frekvencia, egyértelműen ezen érték fölé emelkedett. Bár a kamrai tachycardia lehetősége a felszíni EKG alapján teljességgel nem volt kizárható, az ingerlettől csak kismértékben eltérő morfológia, illetve az ismert bal Tawara-szár-blokk inkább ez ellen szólt.

A pacemaker-ingerlés önmagában nem tekintendő klinikailag releváns proarrhythmias hatásnak, jóllehet kritikus időben érkező jobb kamrai ütés (3-4) vagy a biventrikuláris kamrai ingerlés ritka eseteiben (fokozódó repolarizációs diszperzió miatt) előfordulhatnak következményes malignus kamrai ritmuszavarok (5). Jelen feladványunkban egy olyan ritka szituációt ismertettünk, amikor a pitvari elektróda (valószínűleg a többszöri sebrevízió következtében), meghúzódnak, és bár nem mozdult ki teljesen a pitvari fülcséből, mechanikusan repetitív pitvari ritmuszavart indukált.

Irodalom

- Alastri M, Machado C, Rangasamy K, et al. Pacemaker-mediated arrhythmias. *J Arrhythm* 2018; 34(5): 485–492. Published 2018 Aug 3. <https://doi.org/10.1002/joa3.12098>
- Monteil B, Ploux S, Eschalier R, et al. Pacemaker-Mediated Tachycardia: Manufacturer Specifics and Spectrum of Cases. *Pacing Clin Electrophysiol* 2015; 38(12): 1489–1498. <https://doi.org/10.1111/pace.12750>
- Himmrich E, Przibille O, Zellerhoff C, et al. Proarrhythmic effect of pacemaker stimulation in patients with implanted cardioverter-defibrillators. *Circulation* 2003; 108(2): 192–197. <https://doi.org/10.1161/01.CIR.0000080291.65638.CC>
- Vámos M, Bogyi P, Duray GZ, Nyolczas N, Hohnloser SH. Ventricular rate stabilization for treatment of recurrent VT. *Herzschrittmacherther Elektrophysiol* 2017; 28(2): 239–242. <https://doi.org/10.1007/s00399-017-0513-3>
- Turitto G, El-Sherif N. Cardiac resynchronization therapy: a review of proarrhythmic and antiarrhythmic mechanisms. *Pacing Clin Electrophysiol* 2007; 30(1): 115–122. <https://doi.org/10.1111/j.1540-8159.2007.00585.x>



2. ÁBRA. A pacemaker lekérdezésekor regisztrált intrakardiális EKG-k (AS- és AR-markerek pitvari érzékelést jelölnek; VS-marker esetén kamrai érzékelés, BV-marker esetén biventrikuláris ingerlés történik)