

# A jobbkamra-funkció 3D-echos vizsgálata a tartós jobb kamrai ingerléshez társuló balkamra-diszfunkciónál

Kádár Rebeka, Jenei Csaba, Clemens Marcell, Csanádi Zoltán

Debreceni Egyetem Klinikai Központ, Kardiológiai és Szívsebészeti Klinika, Kardiológiai Klinika, Debrecen

Levelezési cím: Dr. Jenei Csaba; e-mail: csjenei@med.unideb.hu

**Bevezetés:** A tartós jobb kamrai pacemaker-ingerlés a balkamra-funkció csökkenését okozhatja, ami szívelégtelenséghez vezethet, amelynek pontos mechanizmusa még nem ismert. Célunk volt a jobbkamra-funkció vizsgálata 3D-echokardiográfiával azon betegeknél, akiknél tartós jobb kamrai ingerlés mellett a bal kamra szisztolés funkciójának csökkenése jelentkezett.

**Módszer:** A vizsgálatba 2015. január és 2017 márciusa között III. fokú AV-blokk miatt jobb kamrai ingerlésű pacemaker-kezelésben részesülő betegek kerültek (n=335). Közülük az átlagos 33±8 hónapos utógondozást követően készült 2D-echokardiográfiás vizsgálat során 4 esetben észleltük a bal kamra szisztolés funkciójának legalább 5%-os csökkenését (B: beteg). Ezekhez a betegekhez nemre, korra és társbetegségekre illesztett kontrollcsoportot rendeltünk azon esetek közül, akiknél nem alakult ki bal kamrai diszfunkció (K: kontroll – 4 eset). 3D-echokardiográfiás vizsgálattal értékeltük a jobb kamra szisztolés funkcióját leíró paramétereket.

**Eredmények:** B-csoportban 68±6 év, 3 férfi; míg a K-csoportban 66±10 év, 3 férfi volt (p=0,65). 3D-echoval mért jobb kamrai ejekciós frakció szignifikánsan magasabb volt a kontrollcsoportban (K: 49±8% vs. B: 36±3%; p=0,02). Nem volt különbség a tartós kamrai ingerlés arányában (K: 93±6% vs. B: 84±20%). Szintén nem találtunk különbséget a 3D-echokardiográfiával mért jobb kamrai volumenek között [végszisztolés (K: 79±47 ml vs. B: 71±7 ml; p=0,77), végdiasztolés (K: 151±73 ml vs. B: 111±11 ml; p=0,36)], a szisztolés pulmonalis nyomásban (K: 34±6 Hgmm vs. B: 35±18 Hgmm; p=0,92), valamint a tricuspidalis regurgitáció mértékében a két csoport között.

**Következtetés:** Tartós jobb kamrai ingerlésű pacemaker-kezelést követően kialakuló balkamra-funkció csökkenése mellett jobb kamra szisztolés diszfunkció is kimutatható. A jobb kamrai ejekciós frakció csökkenése nem jár együtt a jobb kamrai dilatációval (remodellinggel) és a pulmonalis nyomás emelkedésével.

**Kulcsszavak:** pacemaker, pacemaker indukálta cardiomyopathia, balkamra-diszfunkció, jobbkamra-funkció, 3D-echokardiográfia

## Evaluation of right ventricular function with 3D echo in patient with pacing induced cardiomyopathy

**Background:** Right ventricular pacing may worsen left ventricular systolic function causing heart failure, but the exact mechanism of the left ventricular dysfunction is unknown. The purpose of this study was to examine the right ventricular function by three-dimensional echocardiography in patients with left ventricular dysfunction accompanied by long-term right ventricular pacing.

**Methods:** We analysed consecutive patients receiving permanent pacemaker due to atrioventricular block from 2015 January to 2017 March (n=335). During the mean follow-up period (33±8 months) four patients were selected with at least 5% decrease in the left ventricular ejection fraction measured by two-dimensional echocardiography (B group). Four age and sex-matched patients with similar comorbidities but showing no significant left ventricular dysfunction served as controls (K) from the same time interval. Right ventricular function was assessed by 3D echocardiography.

**Results:** In both groups there were 3 men, and the mean age was similar (B: 68±6 y vs. K: 66±10 y; p=0.65). Right ventricular ejection fraction was significantly higher in controls compared to patients (K: 49±7.8% vs. B: 36±3.1%; p=0.02), while the right ventricular volumes [end-systolic (K: 79±47 ml vs. B: 71±7 ml; p=0.77), end-diastolic (K: 151±73 ml vs. B: 111±11 ml; p=0.36)] did not differ significantly. We did not find any important differences between the groups regarding the permanent right ventricular pacing rate (K: 93±6% vs. B: 84±20%; p=0.5), systolic pulmonary pressure (K: 34±6 mmHg vs. B: 35±18 mmHg; p=0.92), or the severity of tricuspid regurgitation.

**Conclusion:** Left ventricular dysfunction caused by permanent right ventricular pacing results in right ventricular systolic dysfunction. The decrease of right ventricular ejection fraction is not associated with right ventricular enlargement or increase of pulmonary pressure.

**Keywords:** pacemaker, pacing-induced cardiomyopathy, left ventricular dysfunction, right ventricular function, 3D echocardiography

## Bevezetés

Napjainkban a jobb kamrai ingerlésű pacemakerok a morbiditás és mortalitás csökkentésének érdekében nagy számban kerülnek alkalmazásra bradycardia esetén (1). A Debreceni Egyetem Klinikai Központ Kardiológiai és Szívsebészeti Klinikáján évente kb. 300 egy-, vagy kétüregű pacemaker (PM) implantációjára kerül sor. A jobb kamra (RV) ingerlésének aránya sok tényezőtől függően igen változó lehet egyes betegekben, nem ritka a magas PM működési arány sem (2). Azonban a magas arányú, tartós jobb kamrai ingerlés hatására mechanikai és elektromos diszszinkronia jöhet létre (3). Az ingerlés hatására az RV összehúzódása megelőzi a bal kamra (LV) kontrakcióját interventrikuláris diszszinkroniát eredményezve, illetve az interventrikuláris szeptum kontrakciója az LV laterális fala előtt következik be intraventriculáris diszszinkroniát okozva. A leírt eltérések bal Tawara-szár-blokkhoz hasonló képet mutatnak. A megváltozott miokardiális aktivitási mintázatban megfigyelhetünk egy korai szisztolés kontrakciót, amit késői, egymástól független szegmensek összehúzódása követ. Emiatt hemodinamikai állapotromlás következhet be, a telődési nyomásértékek emelkedése miokardiális remodelinghez vezethet (3). Az ineffektív pumpafunkció révén az LV ejekciós frakció (EF) csökkenésével a betegek egy részében szívelégtelenség alakul ki, amit az irodalomban pacemaker indukálta cardiomyopathiaként definiálnak (PICM) (3). A definíció meghatározása igen eltérő a kutatásokban, valamint az utánkövetés ideje is különböző. Mindez annak is betudható, hogy a PICM incidenciájáról nincs pontos ismeretünk, az irodalmi adatok alapján 10% és 30% közé tehető (3–7).

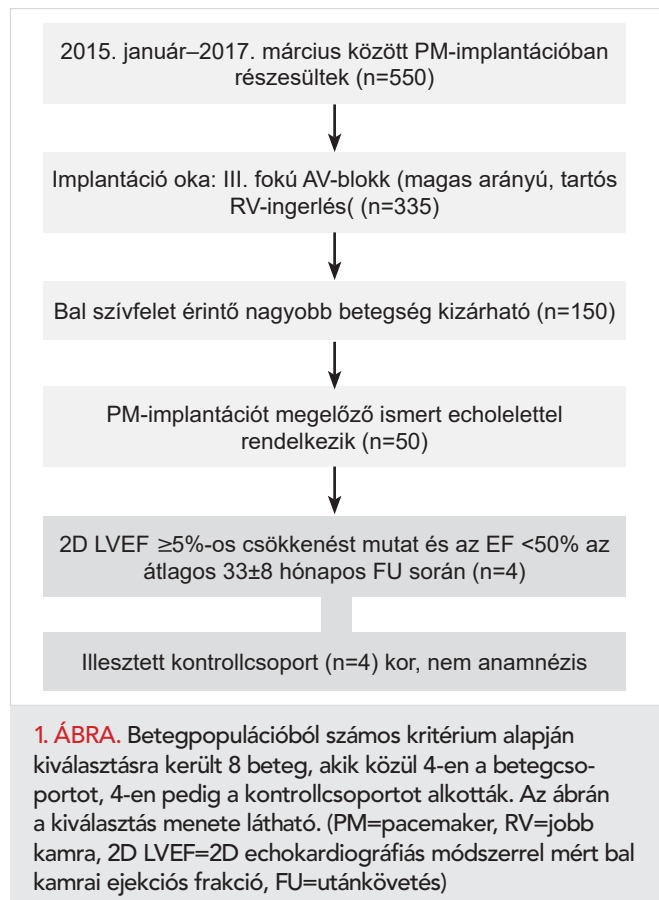
Balszívfél-elégtelenségben az RV prognosztikai szerepe jól ismert (8), azonban a PM kiváltotta LV-diszfunkció háttérében álló jobbkamra-diszfunkció jellegzetességeiről nincs adat. Ez részben köszönhető annak, hogy a jobb kamra komplex térbeli struktúrával rendelkezik, így vizsgálata nehéz. Leginkább olyan képalkotó technikákkal lehetséges, amelyek térbeli volumetriás adatokat dolgoznak fel, mint a szív mágneses rezonancia vizsgálat (cMRI), ami jelenleg gold standardnak számít az RV vizsgálatában, amelynek elvégzése azonban a jelenleg pacemakerrel élő betegek többségében kontraindikált. Ehhez hasonló pontosság érhető el a 3D-echokardiográfias vizsgálat során felvett jobb kamrai felvételeket analizáló szoftverek újabb generációjával (9).

Célul tűztük ki ezek alapján a tartós jobb kamrai ingerlés mellett kialakult balkamra-diszfunkció esetén a jobb kamra volumetriás és funkcionális vizsgálatát 3D-echokardiográfival. Továbbá az adatok összevetését azon esetekkel szemben, akik megtartott szisztolés balkamra-funkcióval rendelkeznek a PM-kezelés ellenére is.

## Betegek és módszer

### Betegpopuláció

A betegpopulációt az intézetünkben 2015. január–2017. márciusa között PM-implantációban részesült betegek alkották (n=550). A betegadatokat retrospektív módon gyűjtöttük a kórház eMedSolution informatikai rendszerét használva. Ezen betegpopulációból konszekutív módon választottuk ki azon eseteket, akiknél az implantáció indikációja III. fokú atrioventrikuláris blokk volt (n=335). Kizártuk azokat a betegeket, akiknek bal szívfelet érintő megbetegedésük volt, jelentős bal kamrai területű iszkémia, myocarditis, cardiomyopathia, congenitalis viti-um, szignifikáns billentyűbetegség (mitralis regurgitáció, aortastenosis), nyitott szívűtét vagy súlyos tüdőbetegség szerepelt az anamnézisben. Fontos beválasztási kritérium volt az előzetes echokardiográfias leletek megléte (n=50). PICM-nek tekintettük azt az esetet, ahol a kiindulási bal kamrai EF minimum 5%-ot csökkenve a normál 50%-os értékhatár alá került, aminek háttérében más okot nem lehetett felderíteni. Így a megmaradt 50 beteg adatait elemezve 10%-ban (n=5) találtunk PICM-et a 2D-echokardiográfias mérések alapján – az átlagos 33±8 hónapos utánkövetés során (B-csoport – betegcsoport). Ezen betegekhez illesztett kontrollcsoportot rendeltünk kor-nak, nemnek és anamnesztikus adataiknak megfelelően (K-csoport – kontrollcsoport). A betegekkel való kapcsot



latfelvétel alkalmával szereztünk információt arról, hogy az egyik beteg hirtelen elhalálozott, így a vizsgálatot végül 8 fővel tudtuk elindítani (1. ábra). Intézetünk elektrofiziológiai munkacsoportja a pacemaker-beültetés kapcsán az ingerlő elektródát szeptális helyzetben fixálja, amelyet röntgen képerősítő segítségével ellenőriz.

A betegek kiválasztását követően részletes echokardiográfiás vizsgálatokat végeztünk, mind a 2D- és a 3D-paraméterek vizsgálatával. A munkát a regionális kutatás-etikai bizottságtól kapott engedély alapján (száma: 5893 – 2/2018/EKU), a beteg által aláírt beleegyező nyilatkozat birtokában végeztük, miután részletes tájékoztatást adtunk a vizsgálat menetéről.

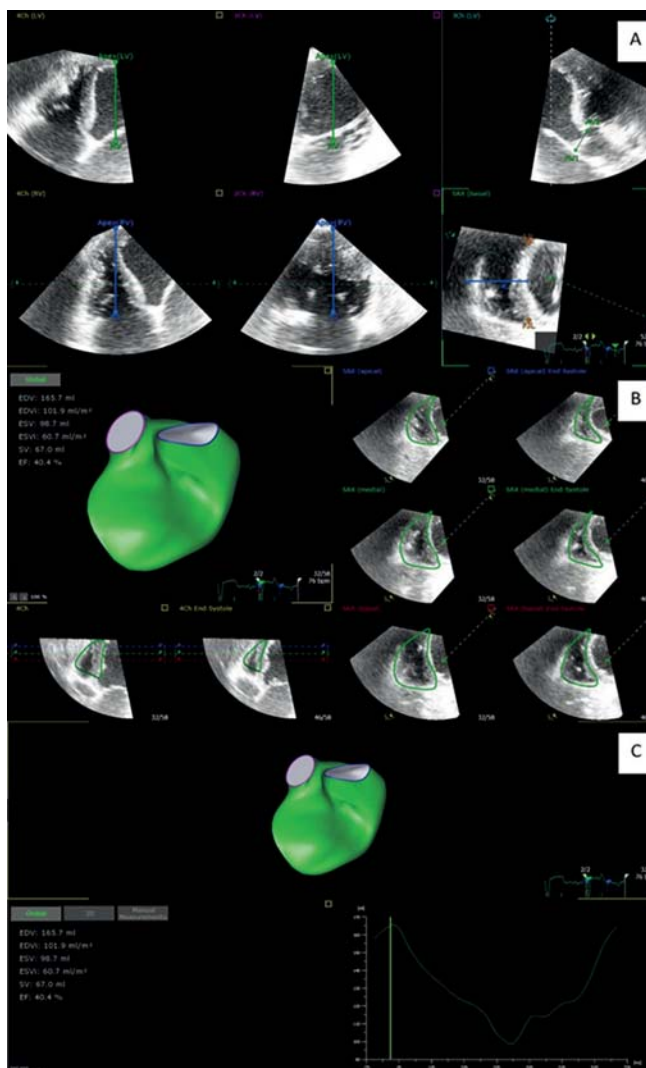
### Echokardiográfiás vizsgálat

A betegek kiválasztását követően részletes echokardiográfiás vizsgálatokat végeztünk a jobb kamrára fókuszálva Philips Epic 7G készülékkel, X5-1 transzducerrel, mind a 2D- és a 3D-paramétereket vizsgálva. Mértük a jelenlegi ajánlásban közölt jobb kamra funkcióját leíró 2D-s paramétereket, mint a TAPSE, frakcionális területváltozás (FAC), jobb kamra szabadfali longitudinális strain értékét, a szöveti Doppler-technikával mért anuláris s hullám sebességét (TDI s), valamint az ajánlásban szereplő multiparametrikus értékelés alapján meghatároztuk a tricuspidalis regurgitáció (TR) mértékét. A TR Doppler szignálja és a becsült pitvari nyomás alapján számítottuk a szisztolés pulmonalis artériás nyomást. Emellett a jobb kamrára fókuszálva 3D-s felvételeket is készítettünk 2 szív ciklus felhasználásával (full volume, multibeam acquisition – 4-6 ütés, átlagosan 35 vps felbontással), amelyeket utólagosan dedikált jobb kamrai analízis biztosító szoftverrel elemeztünk és mértük a jobb kamrai ejekciós frakciót (RV RF), vég-szisztolés (RV ESV) és végdiasztolés térfogatot (RV EDV). A méréshez a Tomtec (Tomtec Imaging System GmbH, Unterschleissheim, Németország) 2D Cardiac Performance Analysis 1 és a 4D RV function 2 szoftverét használtuk.

Az elemzés az orientációval indult, megadtuk a különböző nézetekben az RV és LV csúcst, valamint a mitrális és tricuspidalis billentyű magasságát. Továbbá jelöltük az RV keresztmetszeti képén az interventrikuláris szeptumot és az RV szabad falat, valamint az elülső és hátsó kapcsolódási pontjait. Ezt követően a szoftver egy speckle tracking algoritmus segítségével kijelölte a kontúrt, amelyen ha szükségesnek ítéltük meg, manuális korrekciót végeztünk. Végül a program a jobb kamrai modell előállításával mellett kiszámította az RV volumetriás paramétereit (2. ábra).

### Statisztikai analízis

A kategorikus változók gyakoriságát százalék formájában adtuk meg, és  $\chi^2$ -próba segítségével értékeltük a csoportok közötti különbséget. A folyamatos változók esetében normalitásvizsgálattal elemeztük az eloszlást. Az adatokat



**2. ÁBRA.** Az echokardiográfiás felvételek elemzése Tomtec 4D RV function 2 szoftverrel készült (egy PICM-es beteg felvétele). **A:** Orientáció. **B:** Kontúr kijelölése speckle tracking algoritmus segítségével, ha szükséges manuális korrekciót végzünk. **C:** A program a jobb kamrai modell előállításával mellett kiszámítja az RV volumetriás paramétereit és az ejekciós frakciót.

átlag±szórás formában jelöltük, amennyiben normáeloszlást mutattak, míg mediánt és az interkvartilis tartományt adtuk meg a nem normáeloszlású adatoknál. Normáeloszlás esetén a csoportok közötti különbség vizsgálatára kétmintás t-próbát használtunk, míg a nem normáeloszlást mutató adatok esetében Mann–Whitney-tesztet alkalmaztunk. A statisztikai analízisnél  $p < 0,05$  értéket tekintettük szignifikánsnak. Az adatok feldolgozását SPSS 22 (SPSS Inc., Chicago, Illinois, USA) szoftverrel végeztük.

### Eredmények

Vizsgálatunkban a kontrollcsoport illesztett volt korra, nemre és anamnézisre tekintettel. Ennek megfelelően a cso-

portok átlagéletkora nem mutatott szignifikáns különbséget (B: 68±6 év, míg a K: 66±10 év, p=0,65), a nemek aránya is megegyezett (3 férfi és 1 nő), illetve a rizikófaktorok százalékos megoszlása is azonos volt a két csoport között (figyelembe vettük a korábbi miokardiális infarktus, hipertónia, diabetes mellitus, dohányzás meglétét). Az implantáció előtti LV EF-értéke megtartott volt a két csoportban (B: 54±2% vs. K: 65±10%; p=0,43), mindkettőben a normális tartományba esett (>50%). Az átlagos 33±8 hónapos utánkövetés során mért LV EF a betegcsoportban jelentősen alacsonyabb volt, 35%, mint a kontrollcsoportban, ahol az EF 56%-nak adódott (B: 35% [35; 35] vs. K: 56% [46; 59]; p=0,029). Mindkét betegcsoportban DDDR típusú pacemakert ültettek aktív fixációs elektródával, amelyet szeptális pozícióban rögzítettek. A vizsgált betegeink egyikében sem volt a jobb kamrai elektróda apicalis helyzetben. A PM-ingerlés aránya magas volt mindkét csoportban (B: 84±20% vs. K: 93±6%; p=0,1), ami szintén nem mutatott jelentős különbséget. A betegek QRS időtartama szintén nem különbözött a két csoportban (B: 144±23 ms vs. K: 146±18 ms; p=0,56).

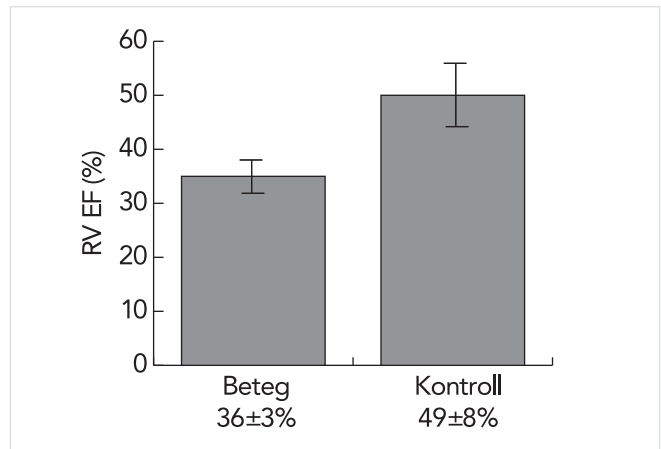
2D-echokardiográfiás vizsgálattal mért RV-funkciót leíró paraméterekben nem találtunk szignifikáns eltérést. Az M-módban mérhető TAPSE: (B: 18±4 mm vs. K: 18±5 mm; p=0,83), a tricuspidalis anuláris s-hullám szöveti Doppler-technikával mért értéke (B: 12±6 cm/s vs. K: 14±1 cm/s; p=0,5), a jobb kamra szabad fal longitudoális strain (B: -10±7% vs. K: -14±6%; p=0,39), a frakcionális területváltozás (B: 34±9% vs. K: 45±4%; p=0,08) és a szisztolés pulmonalis nyomás (B: 35±18 Hgmm vs. B: 34±6 Hgmm; p=0,92) sem mutatott szignifikáns különbséget a két csoport között. A TR fokát mindkét csoportnál enyhe fokúnak határoztuk meg.

A 3D-echokardiográfiás analízis eredménye alapján míg a jobb kamrai volumenek nem mutattak szignifikáns különbséget: végszisztolés volumen (B: 71±7 ml vs. K: 79±47 ml;

p=0,77) és indexált formája (B: 35 [34; 45] ml/m<sup>2</sup> vs. K: 30 [23; 49] ml/m<sup>2</sup>; p=0,89), valamint a végdiasztolés volumen (B: 111±11 ml vs. K: 151±73 ml; p=0,36) és indexált formája (B: 54 [51; 72] ml/m<sup>2</sup> vs. K: 67 [45; 88] ml/m<sup>2</sup>; p=0,69), addig az RVEF a PICM-es csoportban szignifikánsan alacsonyabbnak adódott (B: 36±3% vs. K: 49±8%; p=0,02) (1. táblázat, 3. ábra).

### Megbeszélés

Vizsgálatunk a PICM- és az RV-volumenek és funkcióváltozás közötti kapcsolatot kereste. A PICM arányát 10%-nak találtuk az átlagos 33±8 hónapos utánkövetés során, amely megfelel az irodalmi adatoknak. Az eredményünk azt mutatta, hogy az RV szisztolés funkció csökkenése kíséri a tartós jobb kamrai ingerlés mellett kialakult balkamra-diszfunkciót. A PICM pontos incidenciáját a különböző vizsgálatok a definíció és a kritériumok különbözősége miatt nem hatá-



3. ÁBRA. A jobb kamrai ejekciós frakció a PICM-es csoportban szignifikánsan alacsonyabb volt a kontrollcsoportéhoz képest. (RV EF=jobb kamrai ejekciós frakció) (p=0,02)

#### 1. TÁBLÁZAT. A vizsgálati eredményeket összefoglaló táblázat

	Paraméter	Beteg (n=4)	Kontroll (n=4)	p-érték
	Pacemaker-ingerlés aránya (%)	84±20	93±6	0,1
	QRS-idő (ms)	144±23	146±18	0,56
	TAPSE (mm)	18±4	18±5	0,83
	TDI s (cm/s)	12±6	14±1	0,5
2D	Strain (szabad fal) (%)	-10±7	-14±6	0,39
	FAC (%)	34±9	45±4	0,08
	s PAP (Hgmm)	35±18	34±6	0,92
	Tricuspidalis regurgitáció foka	enyhe	enyhe	ns
3D	RV ESV (ml)	71±7	79±47	0,77
	RV ESVi (ml/m <sup>2</sup> )	35 (34;45)	30 (23;49)	0,89
	RV EDV (ml)	111±11	151±73	0,36
	RV EDVi (ml/m <sup>2</sup> )	54 (51;72)	67 (45;88)	0,69
	<b>RV EF (%)</b>	<b>36±3</b>	<b>49±8</b>	<b>0,02</b>

(TAPSE=tricuspidalis anulus síkjának elmozdulása, TDI s=szöveti Doppler-technikával mért anuláris „s” hullám sebessége, FAC=frakcionális területváltozás, sPAP=szisztolés pulmonalis artériás nyomás, RV ESV=jobb kamrai végszisztolés térfogat, RV ESVi=indexált jobb kamrai végszisztolés térfogat, RV EDV=jobb kamrai végdiasztolés térfogat, RV EDVi=indexált jobb kamrai végdiasztolés térfogat, RV EF=jobb kamrai ejekciós frakció)

rozzák meg pontosan, de a 10-30%-os gyakoriság alapján elmondható, hogy a betegek nem elhanyagolható részénél kell számolni a kialakulásával, és a manifesztálódó szívelégtelenség tüneteinek megjelenése mutatja a klinikai jelentőségét. Több vizsgálat a magas arányú kamrai ingerléssel hozta összefüggésben a PICM rizikóját (3, 10). A vizsgálatok különbözősége ellenére a PICM úgy definiálható, hogy a tartós jobb kamrai ingerlés mellett a kiindulási megtartott szisztolés LV-funkció (EF>50%) az utánkövetés során legalább ≥5%-os csökkenést mutatva az EF a normálérték alá esik (EF<50%) amellet, hogy az LV funkciójának romlása mögött más tényező nem azonosítható (5, 11, 12, 13).

A tanulmányok a folyamat háttérében a mechanikai funkciózavart helyezik előtérbe, több vizsgálat is kiemeli a széles QRS jelentőségét a PICM kialakulásában, mint a bal kamrai aszinkronia jelzője. *Lee és munkatársai* 234 strukturális szívbetegség nélküli pacemaker-implantációra szoruló betegen végzett megfigyelésük alapján kiemelték, hogy a magas arányú kamrai ingerlés mellett a szélesebb ingerelt QRS is a PICM független meghatározói között szerepelt (12). Később *Kim és munkatársai* 130 beteg bevonásával végzett multicentrikus retrospektív vizsgálatuk is felhívta a figyelmet arra, hogy a szélesebb QRS (implantáció előtt és után) a PICM előjelzője (13). Ezzel összhangban egy nemrégiben lezárult, 857 beteg megfigyelésével végzett retrospektív analízis is megerősítette a szélesebb ingerelt QRS prediktor szerepét a PICM kialakulásában (14).

Az előző eredmények alapján logikus lenne a következtetés, hogy az RV szerepe a PICM kialakulásában ki is merülhet az ingerlési pozíció helyében, mint meghatározó tényezője az ingerelt QRS szélességének. A szeptális helyzetű ingerelőelektróda mellett az ingerelt QRS keskenyebb, amiből a sokkal fiziológiásabb bal kamrai aktivációs mintázatot lehet feltételezni (15, 16, 17), ezt több korábbi megfigyelés is bizonyította. Ugyanakkor újabb vizsgálatok nem tudták megerősíteni az ingerlés helyének szerepét a tartós PM-kezelés kiváltotta cardiomyopathiában (18, 19, 14), amelyek alapján továbbra is vitatható, hogy a jobb kamrai mechanika miként járul hozzá a PICM megjelenéséhez.

Vizsgálatunkban valamennyi beteg jobb kamrai ingerlő elektródája szeptális helyzetű volt. Az ingerelt QRS-ek is hasonlóak voltak a csoportokban. A fő különbség a cardiomyopathiát elszenvedő és a kontrollcsoport között jobb kamra tekintetében a jelentősen csökkentebb jobb kamrai ejekciós frakció volt.

Vizsgálatunk limitációja az alacsony elemszám, az egy centrum adatainak feldolgozása, a részben retrospektív vizsgálati módszer.

## Következtetések

Tartós jobb kamrai ingerlésű pacemaker-kezelést követően vizsgálatunkban 10%-ban alakult ki balkamrafunk-

ció-csökkenés. A bal kamrai funkcióromlás mellett az RV szisztolés diszfunkció kimutatható. Az RV EF csökkenése nem jár együtt a jobb kamrai dilatációval (remodellinggel) és a pulmonalis nyomás emelkedésével, amely felveti a mechanikai funkciózavar lehetőségét.

## Támogatás

A munkát támogatja: *GINOP-2.3.2-15-2016-00043, Szív-és érkeletési kiválóságközpont (IRONHEART)*.

## Irodalom

- Members ATF, et al. 2013 ESC Guidelines on cardiac pacing and cardiac resynchronization therapy: the Task Force on cardiac pacing and resynchronization therapy of the European Society of Cardiology (ESC). Developed in collaboration with the European Heart Rhythm Association (EHRA). *European heart journal* 2013; 34(29): 2281–2329. DOI: 10.1093/eurpace/eut206
- Chen L, et al. Preserved left ventricular ejection fraction following atrioventricular junction ablation and pacing for atrial fibrillation. *Journal of cardiovascular electrophysiology* 2008; 19(1): 19V27. doi:10.11909/j.issn.1671-5411.2015.05.005
- Merchant FM, Mittal S. Pacing-induced cardiomyopathy. *Cardiac electrophysiology clinics* 2018; 10(3): 437–445. DOI:10.1186/s40001-019-0386-5
- Nielsen JC, et al. A randomized comparison of atrial and dual-chamber pacing in 177 consecutive patients with sick sinus syndrome: echocardiographic and clinical outcome. *J Am Coll Cardiol* 2003; 42(4): 614–23. DOI: 10.1016/s0735-1097(03)00757-5
- Khurshid S, et al. Incidence and predictors of right ventricular pacing-induced cardiomyopathy. *Heart Rhythm* 2014; 11(9): 1619–1625. DOI: 10.1016/j.hrthm.2014.05.040
- Dreger H, et al. Pacing-induced cardiomyopathy in patients with right ventricular stimulation for > 15 years. *Europace* 2011; 14(2): 238–242. DOI:10.5935/1678-9741.20140104
- Ghani A, et al. Assessment of left ventricular dyssynchrony in pacing-induced left bundle branch block compared with intrinsic left bundle branch block. *Europace* 2011; 13(10): 1504–1507. DOI: 10.1093/eurpace/eur117
- Ghio S, et al. Independent and additive prognostic value of right ventricular systolic function and pulmonary artery pressure in patients with chronic heart failure. *Journal of the American College of Cardiology* 2001; 37(1): 183–188. DOI: 10.1016/s0735-1097(00)01102-5
- Muraru D, et al. New speckle-tracking algorithm for right ventricular volume analysis from three-dimensional echocardiographic data sets: validation with cardiac magnetic resonance and comparison with the previous analysis tool. *European Journal of Echocardiography* 2015; 17(11): 1279–1289. DOI: 10.1093/ehjci/jev309
- Sweeney MO, et al. Adverse effect of ventricular pacing on heart failure and atrial fibrillation among patients with normal baseline QRS duration in a clinical trial of pacemaker therapy for sinus node dysfunction. *Circulation* 2003; 107(23): 2932–2937. DOI: 10.1161/01.CIR.0000072769.17295.B1
- Kiehl EL, et al. Incidence and predictors of right atrioventricular pacing-induced cardiomyopathy in patients with complete atrioventricular block and preserved left ventricular systolic function. *Heart Rhythm* 2016; 13(12): 2272–2278. DOI:10.1016/j.hrthm.2016.09.027
- Lee SA, et al. Paced QRS duration and myocardial scar amount: predictors of long-term outcome of right ventricular apical pacing. *Heart and vessels* 2016; 31(7): 1131–1139. DOI: 10.1007/s00380-015-0707-8
- Kim JH, et al. Major determinant of the occurrence of pacing-induced cardiomyopathy in complete atrioventricular block: a multicenter, retrospective analysis over a 15-year period in South Korea. *BMJ open* 2018; 8(2): e019048. DOI:10.1136/bmjopen-2017-019048
- Abdin A, et al. Incidence and predictors of pacemaker induced cardiomyopathy: A single-center experience. *Journal of electrocardiology* 2019. DOI:10.1016/j.jelectrocard.2019.08.016
- KARPAWICH PP, MITAL S. Comparative left ventricular function following atrial, septal, and apical single chamber heart pacing in the young. *Pacing and clinical electrophysiology* 1997; 20(8): 1983–1988. DOI: 10.1111/j.1540-8159.1997.tb03605.x
- Mera F, et al. A comparison of ventricular function during high right ventricular septal and apical pacing after His-bundle ablation for refractory atrial fibrillation. *Pacing and clinical electrophysiology* 1999; 22(8): 1234–1239. DOI: 10.1111/j.1540-8159.1999.tb00606.x
- Kaye G, Linker N, Marwick T. Protect-Pace trial investigators: Effect of right ventricular pacing lead site on left ventricular function in patients with high-grade atrioventricular block: results of the Protect-Pace study. *Eur Heart J* 2015; 36: 856–62. DOI: 10.1093/eurheartj/ehu304
- Kypta A, et al. Long-term outcomes in patients with atrioventricular block undergoing septal ventricular lead implantation compared with standard apical pacing. *Europace* 2008; 10(5): 574–579. DOI: 10.1093/eurpace/eun085
- Nikoo M, et al. Effects of right ventricular septal versus apical pacing on plasma natriuretic peptide levels. *Journal of cardiovascular disease research* 2011; 2(2): 104. DOI:10.4103/0975-3583.83036