

Szívamyloidosisban a bal kamrai falvastagodás sokkal gyakrabban látott eltérés, mint a típusosnak gondolt EKG-jelek

Nagy Daniella¹, Peskó Gergely¹, Tóth András Dávid¹,
Révész Katalin¹, Varga Gergely¹, Vágó Hajnalka²,
Czibor Sándor³, Masszi Tamás¹, Pozsonyi Zoltán¹



A főszerkesztő
video-összefoglalója

¹Semmelweis Egyetem, Belgyógyászati és Hematológiai Klinika, Budapest

²Semmelweis Egyetem, Városmajor Szív- és Érgyógyászati Klinika, Budapest

³Semmelweis Egyetem, Nukleáris Medicina Tanszék, Budapest

Levelezési cím:

Dr. Nagy Daniella, 1088 Budapest Szentkirályi utca 46. E-mail: nagydana27@gmail.com

Háttér: A szívamyloidosis egy ritkának gondolt betegség, amely kezelés nélkül gyorsan halálhoz vezet. Az utóbbi években a rohamosan fejlődő diagnosztikus módszereknek és modern terápiás lehetőségeknek köszönhetően egyre gyakrabban ismerik fel. A diagnosztikában az EKG-nak és szívultrahangnak kiemelt jelentőséget tulajdonítanak.

Célkitűzés: A legfrissebb 2021-es Európai Kardiológusok Társaságának ajánlása tükrében kívántuk vizsgálni, hogy szívamyloidosisban jellemzőnek gondolt EKG-eltérések (alacsony kilengések, R-redukció), illetve a legegyszerűbb ultrahangos paraméter, mint a megnövekedett (≥ 12 mm) balkamra-falvastagság milyen gyakran fordulnak elő betegek között. Szintén vizsgálni kívántuk, hogy a bal kamrai falvastagság és az EKG-n látott low voltage, illetve R-redukció előfordulása különbözik-e a háttérben álló patológiák esetén betegeinknél.

Módszerek: Retrospektív vizsgálatunkba 104, 2009. január és 2022. április között szívamyloidosis miatt a Semmelweis Egyetem Belgyógyászati és Hematológiai Klinikáján megfordult beteget vontunk be. A háttérben álló patológia alapján három csoportot alkottunk: könnyűlánc-amyloidosis (AL), mutációs típusú transztiretin-amyloidosis (ATTRv) és vad típusú transztiretin-amyloidosis (ATTRwt). Leírtuk és összehasonlítottuk a legfontosabb demográfiai-, klinikai-, EKG-, szívultrahangos- és laboratóriumi paramétereket.

Eredmények: Betegeink életkorának mediánja 68 (59–78) év volt, közülük. 55% férfi (n=57). AL-amyloidosisból 71, ATTRwt-csoportból 19, ATTRv-csoportból, pedig 13 beteget vizsgáltunk. Az EKG-n low voltage 54%-ban (n=56), R-hullám-redukció 56%-ban (n=58) fordult elő. Szívultrahanggal, 2D-módban mért bal kamrai szeptum és hátsó fal vastagságát átlagoltuk minden betegnél. Az így nyert értékek mediánja 16 (14–18) mm volt. A betegek 91%-ánál (n=95) megnövekedett bal kamrai falvastagságot láttunk. A fő célkitűzésünket vizsgálva szignifikánsnak adódott a különbség betegeink között mind a bal kamrai átlagos falvastagodás (nagyobb vagy egyenlő 12 mm) és low voltage, mind a bal kamrai átlagos falvastagság és EKG-n látott R-redukció jelenlétének aránya között (91% vs. 54% és 91% vs. 56%; $p < 0,001$).

Nagyobb falvastagságot találtunk a diagnózis esetén ATTR-ben mint AL-ben ($p = 0,01$). 9 AL-amyloidosisos betegnek nem volt megnövekedett az átlagos bal kamrai falvastagsága.

Megbeszélés: A CA-ra jellegzetesnek gondolt végtagi alacsony kilengések vegyes háttérű CA-s betegeink között 56%-ban, R-redukció 58%-ban volt jelen. Echo-vizsgálat során megnövekedett bal kamrai falvastagságot 91%-ban láttunk. Adataink azt sugallják, hogy az Európai Kardiológusok Társaságának irányelveivel megegyezően a szokásos képalkotós paraméterek közül nem a low voltage és R-redukció, hanem a megvastagodott bal kamrai fal jelenléte kell, hogy felébressze bennünk a CA lehetőségét, és további vizsgálatokra késztesse. A diagnosztikus folyamatban természetesen a klinikumnak, szívelégtelenség jelenlétének és az egyéb figyelemfelkeltő jeleknek is fontos szerepe van.

Kulcsszavak: szívamyloidosis, elektrokardiogram, echokardiográfia, AL-amyloidosis, transztiretin-amyloidosis

A kézirat 2022. 09. 22-én érkezett a szerkesztőségbe, 2022. 11. 15-én került elfogadásra.

In Cases of Cardiac Amyloidosis Increased Wall Thickness Is more Common than the Typical Electrocardiogram Signs

Background: Cardiac amyloidosis is considered a rare disease, without treatment it can promptly become fatal. In recent years more cases are diagnosed due to the rapidly developing diagnostic and treatment options. In the diagnostic procedure ECG and echocardiography have substantial significance.

Objective: The aim of the study was to investigate the incidence of the electrocardiogram (ECG) signs (low voltage and pseudo infarct pattern) that are considered typical for CA, and the increased wall thickness IWT (≥ 12 mm) between our patients according to the new cardiac amyloidosis guideline of European Society of Cardiology (ESC), published in 2021, furthermore, to examine if the incidence of IWT and the typical ECG signs differ across diverse CA pathologies in our patients.

Methods: In the retrospective analysis 104 CA patients were included who were registered at the Semmelweis University, Department of Internal Medicine and Hematology, between January 2009 and April 2022. According to the pathology of CA three groups were created: light chain amyloidosis (AL), wild type transthyretin amyloidosis (ATTRwt) and mutant type transthyretin amyloidosis (ATTRv). The most important demographic, clinical, ECG and echocardiography and laboratory parameters in the three groups were described and compared.

Results: The median age of the patients was 68 (59–78) years, 55% (n=57) were male. 71 had AL amyloidosis, 19 had ATTRwt and 13 had ATTRv. In ECG the incidence of low voltage was 54% (n=56) and pseudo infarct pattern was 56% (n=58). With echocardiography the septum and the posterior wall were measured in 2D mode, the septal and the posterior wall thickness were averaged in each case. The median value with this method was 16 (14–18) mm. In 91% (n=95) of the patients we measured IWT. Regarding the main objective of the study, the difference between the incidence of IWT thicker than or equal to 12 mm) and that of low voltage or of pseudo infarct pattern was significant amongst all patients (91% vs. 54% and 91% vs. 56%; $p < 0.001$).

Greater degree of wall thickening was found in the ATTR group than in the AL group ($p = 0.01$). 9 AL patients had no IWT.

Discussion: Low voltage – which is considered common in CA – was present in 56% of the sample, whereas pseudo infarct pattern in 58%. With echocardiography IWT was present in 91% of the cases. These data suggests that in accordance with the cardiac amyloidosis guidelines of European Society of Cardiology, it is neither low voltage, nor pseudo infarct pattern that should point to the presence of CA, but IWT on echocardiography. In diagnostic processes clinical symptoms, heart failure and other alerting signs have great importance as well.

Keywords: cardiac amyloidosis, electrocardiography, echocardiography, AL amyloidosis, ATTR amyloidosis

Bevezetés

A szisztémás amyloidosis ritkának gondolt betegségek csoportja, a háttérben mindig egy kóros, vagy normális szerkezetű fehérje termelődése áll, amely béta-redő szerkezetbe rendeződik és különböző szervek extracelluláris terében lerakódva szisztémás betegséget okoz. A termelődő fehérje ismerete fontos, mivel a prognózist és a kezelést is ez határozza meg. Körülbelül 60 féle amyloidogén fehérjét azonosítottak, közülük 27 képes az emberben szisztémás megbetegedést okozni (1).

Ha a fehérjelerakódás a szívet érinti, akkor szívamyloidosisról beszélünk.

A szívet is érintő két leggyakoribb kórforma az AL- (könnyűlánc) és az ATTR- (transztiretin) amyloidosis, hozzávetőlegesen 98%-ban ez a két entitás áll a napjainkban diagnosztizált szívamyloidosisos esetek háttérében (2). AL-amyloidosisról a plazmasejtes dyscrasiák (PCD) esetén beszélhetünk, ahol a termelődő monoklonális immunglobulin könnyűláncok rakódnak le a különböző szervekben.

ATTR-amyloidosis esetén pedig a máj által termelt transztiretin, vagy másik ismert nevén prealbumin rakódik le. Az ATTR-amyloidosisnak két fajtája ismert. Az egyik a mutációs típus (ATTRv), amely autoszomális dominánsan öröklődik, változó penetranciával, a tünetek megjelenésének kezdete a háttérben álló mutáció típusától függ (3). A másik típus pedig a vad típusú ATTR-amyloidosis (ATTRwt), amely szinte kizárólag időseket érint (4). Az AA- (szekunder) amyloidosis, krónikus szisztémás gyulladáshoz kapcsolódó betegségekben alakulhat ki, mint például tuberkulózis, rheumatoid arthritis esetén, de a szívet ritkán érinti. Mivel ezek a kórképek mára kezelhető betegségekkel váltak, lényegében ilyen eredetű AA-amyloidosis nem látunk. Az AA-amyloidosis manapság leggyakrabban az úgynevezett autoinflammatorikus betegségek hosszú távú szövődménye (5). Talán a legismertebb ilyen kórkép a familiáris mediterrán láz.

Az extrakardiális tüneteket a háttérben álló szisztémás amyloidosis típusa határozza meg, gyakorlatilag bár-

mely szervet vagy szervrendszert érinthet. Gyakran ezek a tünetek hívják fel a figyelmet a háttérben álló betegségre, ezért ún. „vörös lobogóknak” is nevezik őket. AL-amyloidosis esetén gyakori a veseérintettség, amely lehet enyhe proteinuria, de akár nephrosis-szindróma, veseelégtelenség is kialakulhat. Idegrendszeri érintettség esetén gyakori az alsó végtagi, axonális típusú szenzomotoros-, valamint a vegetatív idegrendszert érintő neuropathia. Utóbbi kapcsán kialakulhat ortosztatizis, székrekedés és hasmenés, vagy akár erektilis diszfunkció is. Gyakori a carpalis alagút-szindróma. Figyelemfelkeltő külső jegyek lehetnek a macroglossia, a periorbitalis purpura, illetve az apró bőrbevézések, petechiák, purpurák a szem körül és a nyakon.

ATTRwt esetén a carpalis alagútszindróma jelenléte, és jóval ritkábban a canalis spinalis stenosis hívhatják fel a figyelmet a betegségre. ATTRv-ben, a perifériás, gyakran érzészavarhoz, fájdalmakhoz, járási nehezítettséghez, súlyos esetben járásképtelenséghez vezető neuropathia a leggyakoribb extrakardiális eltérés, de gyakran szem (üvegtesti homály, szaruhártya rácsos degeneráció) és muszkuloszkeletális érintettség (bilaterális carpalis alagútszindróma, ínszakadás, lumbális spinalis stenosis) is előfordul (6).

A szívamyloidosis az általános orvosi köztudatban ritka betegségként él, éppen ezért sokszor késői a diagnózis, így a betegek csak későn, vagy egyáltalán nem jutnak el addig, hogy a betegségükre célzott kezelést kapjanak, pedig az utóbbi években új, specifikus gyógyszeres kezelési lehetőség jelent meg minden típus esetében.

Szívamyloidosisban jellemző EKG-eltérések a végtagi low voltage, azaz alacsony kilengések és az R-redukció, valamint a különböző ingerületvezetési zavarok (7). Az EKG-eltéréseket sokan ma is gyakran előforduló jelnek tartják. Napi tapasztalatunk is azt mutatja, hogy ez az egyik fő eltérés, amely a betegség lehetőségét a klinikus eszébe juttatja.

Az Európai Kardiológusok Társaságának (ESC) legfrissebb, 2021-ben publikált, a szívamyloidosis diagnosztikájáról és kezeléséről szóló ajánlása azonban a diagnosztikus gyanú központjába az echokardiográfiával mért megnövekedett bal kamrai falvastagságot helyezi, amelyet 12 millimétert elérő, vagy azt meghaladó falvastagságként definiál (2). Ha emellett még egy vagy több diagnosztikus figyelemfelkeltő jel, angolból átvett tükörfordítással ún. „vörös lobogó” is jelen van, és a szívelégtelenség háttérben kizárható egyéb kóroki tényező, akkor mindenképpen fel kell, hogy merüljön a szívamyloidosis lehetősége (2, 8, 9).

Célkitűzés

A legfrissebb 2021-es Európai Kardiológusok Társaságának ajánlása és a bevett orvosi gondolkodás tükrében vizsgálni kívántuk saját betegeink között a ré-

gben kiemelkedő diagnosztikus értékűnek gondolt EKG-paraméterek, mint low voltage és R-redukció gyakoriságát, és azt, hogy az új diagnosztikus ajánlásban kiemelt szereppel bíró, egyszerű szívultrahangos paraméter, a megnövekedett bal kamrai falvastagság milyen gyakori betegeink körében. Szintén vizsgálni kívántuk, hogy a bal kamrai falvastagság és az EKG-n látott low voltage előfordulása különbözik-e a háttérben álló patológiák (AL, ATTR) esetén betegeinknél.

Eszközök és módszerek

Betegek

Minden olyan beteget, aki a Semmelweis Egyetem Belgyógyászati és Hematológiai Klinikáján járt 2009. január és 2022 áprilisa között szívamyloidosis miatt, bevontuk retrospektív vizsgálatunkba. Mivel a bal kamrai falvastagságot jelentősen befolyásolja az egyidejűleg fennálló szignifikáns aortastenosis, így azokat a betegeket, akiknek súlyos, valódi szignifikáns aortastenosisuk volt, kizártuk az analízisből. A szívamyloidosis diagnózisát a fent említett, nyolc európai és USA-beli szakmai társaság által írt képző és diagnosztikus konszenzus dokumentum ajánlásai alapján állítottuk fel (5, 6).

Vizsgálatunkban követtük a Helsinki deklaráció irányelveit. A vizsgálat retrospektív természete miatt betegeink beleegyező nyilatkozatot nem tudtak aláírni.

A háttérben álló patológia alapján három csoportot alkottunk: AL, ATTRv és ATTRwt. Leírtuk és összehasonlítottuk a legfontosabb demográfiai-, klinikai-, EKG-, szívultrahangos- és laboratóriumi paramétereket.

Vizsgálati módszerek

Minden betegről 12 elvezetéses EKG készült, amelyet kiértékelünk frekvencia, ritmus, low voltage, R-redukció, QT_c (korrigált QT-idő) és vezetési zavarok szempontjából. Az irodalmi adatoknak megfelelően low voltage-ot akkor írtunk le, ha az összes végtagi elvezetésben QRS amplitúdója 0,5 mV-nál kisebb, vagy azzal egyenlő volt (10). Az irodalomban az R-redukció definíciója nem egységes. Saját vizsgálatunkban R-redukcióként azt a meghatározást fogadtuk el, hogy az R-hullám 3 mm-nél kisebb, vagy azzal egyenlő a V₁-V₃ elvezetések mind-egyikében. A bal anterior hemiblokk (BAH) definíciója az alábbi volt: bal tengelyállás (-45 – [-90]), qR-hullám I. és aVL-elvezetésben, valamint rS-hullám II., III. és aVF-elvezetésben. A bal Tawara-szár-blokkot az ESC 2021-es ajánlása alapján határoztuk meg, a következőképpen, 120 ms-nál szélesebb QRS, csipkézett R-hullám V₁, V₂, V₅, V₆, I és aVL-elvezetések közül legalább kettőben, V₅ és V₆-ban R-hullám csúcs idő >60 ms, Qs, vagy rS-hullám V₁-ben enyhén elevált ST-szakasszal és pozitív aszimmetrikus T-hullámmal, V₆-elvezetésben R-hullám és negatív aszimmetrikus T-hullám, I és aVL-elvezetésben R-hullám és gyakran negatív aszimmetrikus T-hullám, enyhe ST-depresszióval, aVR-elve-

1. TÁBLÁZAT. Betegeink legfőbb klinikai, demográfiai és laboratóriumi paramétereit. Az értékek mediánban értendők interkvartilis (IQ) tartománnyal megadva, vagy számszerűen és százalékos előfordulásban. NYHA: New York Heart Association. NT-proBNP: N-terminális pro B-típusú natriuretikus peptid. GFR: glomeruláris filtrációs ráta. FLCdiff: szabad könnyűlánc-differencia, azaz a szérumban mért szabad kappá és lambda könnyűlánc-koncentrációk különbsége. NÉ: nem értelmezhető

	Összes beteg (n=104)	AL-amyloidosis (n=71)	ATTRwt (n=19)	ATTRv (n=13)	p-érték
Férfi (n,%)	57 (55)	27 (38)	19 (100)	10 (77)	<0,001
Életkor mediánja (év)	68 (59–78)	65 (58–73)	81 (76–83)	63 (58–70)	<0,001
NYHA stádium III-IV. (n,%)	57 (55)	44 (62)	7 (37)	6 (46)	0,114
Első tünettől a diagnózisig eltelt idő (napok)	86 (120–90)	120 (90–330)	111 (93–219)	341 (114–1095)	0,095
NT-proBNP (pg/ml)	4268 (101–35 000)	5025 (1758–9799)	2148 (1029–4578)	2872 (1617–5116)	0,072
Troponin T (ng/l)	73 (8–593)	85 (43–135)	48 (31–89)	57 (39–79)	0,328
GFR (ml/min/ 1,73 m ²)	65 (14–133)	65 (45–83)	63 (51–75)	85 (60–89)	0,412
FLCdiff (mg/l)	NÉ	227 (143–547)	NÉ	NÉ	

zetésben QS, pozitív T-hullámmal, változó QRS-axissal (11). Jobb Tawara-szár-blokk esetén 120 ms, vagy azt meghaladó QRS-idő, rsR'-hullám V₁₋₂ elvezetésekben, I. és V₆-elvezetésekben az S-hullám hosszabb, mint 40 ms, vagy hosszabb, mint az R-hullám, V₅ és V₆-elvezetésekben az R-hullám csúcsidő normális, V₁-elvezetésben, viszont az R-hullám csúcsidő nagyobb, mint 50 ms (12). A megnyúlt QT_c-t férfiaknál a 450 ms, nőknél 470 ms, vagy azt meghaladó intervallumként határoztuk meg (13). I. fokú AV-blokk esetében a PR-intervallum hosszabb, mint 200 ms (14).

Betegeink vizsgálata kétféle szívultrahang-géppel történt: 2009 és 2019 között Philips iE33 készülékkel és S5-1 transzducerrel, 2019 után, Philips EPIQ 7C készülékkel és X5-1 transzducerrel (Philips, Amszterdam, Hollandia). A bal kamrai falvastagság mérése 2 D-módban, végdiasztolében történt. Az átlag bal kamrai falvastagságot a szeptum és hátsó fal vastagságának átlagából számítottuk. A megnövekedett bal kamrai falvastagságot nagyobb vagy egyenlő, mint 12 milliméterként definiáltuk. Strain-analízishez QLab 10.5 szoftvert használtuk (Philips, Amszterdam, Hollandia). A longitudinális strain (LS) szegmentális eltéréseinek, azaz a viszonylag megtartott csúcsi, de csökkent bazális LS analíziséhez a *Phelan és munkatársai* által leírt és validált képletet használtuk: relatív csúcsi LS=átlag csúcsi LS/ (átlag bazális LS + átlag középső harmadi LS) (15). A szívultrahangokat egy vizsgáló végezte.

Statisztika

A leíró statisztikai elemzéseknél, mivel a változók nem egyenletes eloszlást mutatnak, az értékeket mediánban adtuk meg, interkvartilis (IQ) tartománnyal, vagy százalékos arányban. A folyamatos változók esetében két független csoport összehasonlításához Mann-Whitney-tesztet, kategorikus változók esetén, pedig Pearson-féle khi-négyzet tesztet használtunk. Ehhez hasonlóan, több csoport esetén Kruskal-Wallis-tesztet, illetve khi-négyzet tesztet végeztünk. A bal kamrai

falvastagság intraobszerver reprodukibilitásának méréséhez az intra-class correlation coefficientet (ICC) használtuk, 15 random módon kiválasztott betegnél ismételt mérés történt a szeptális és a hátsófal vastagság esetében, az eredeti és az új mérések között legalább egy hónap telt el. A populációban a bal kamrai falvastagodás és EKG-eltérések gyakoriságának összehasonlítására khi-négyzet tesztet végeztünk.

A statisztikai analízishez Statistica Software-t használtunk (V13, StatSoft Inc, Tulsa, OK, USA).

Eredmények

2009. január és 2022. áprilisa között 104 konzekutív, szívamyloidosisal diagnosztizált beteget vontunk be retrospektív vizsgálatunkba. A háttérben álló patológiát tekintve 71 AL-, 19 ATTRwt-, 13 ATTRv- és egy AA-amyloidosisos beteg volt közöttük. Betegeink közül kettőnek súlyos szignifikáns aortastenosisa volt, egy az AL- és egy az ATTRwt-csoportban, így őket kizártuk vizsgálatunkból.

A reprodukálhatósági mérések jónak bizonyultak a szívultrahangos bal kamrai falvastagság mérése tekintetében. Az intraobszerver, ICC (intra correlation coefficient) együttható a bal kamrai falvastagság mérésénél 0,924 volt (0,933 a szeptumnál és 0,919 a hátsófal vastagságnál).

Az 1. táblázatban betegeink legfőbb demográfiai, klinikai és laboratóriumi paramétereit foglaljuk össze. Szignifikáns különbséget találtunk a nemek arányában, AL-amyloidosisos betegeink többsége nő volt (62%), míg ATTRwt-típusú betegeink kizárólag férfiak voltak. Az ATTRwt-betegek szignifikánsan idősebbek voltak a diagnózis időpontjában, mint a másik két csoport.

A fő célkitűzésünket vizsgálva szignifikánsnak adódott a különbség betegeink között mind a bal kamrai átlagos falvastagodás (nagyobb vagy egyenlő 12 mm) és low voltage, mind a bal kamrai átlagos falvastagság és

2. TÁBLÁZAT. Betegink legfőbb EKG- és szívtultrahangos paramétereit. Az értékek mediánban értendők interkvartilis (IQ) tartománnyal megadva, vagy százalékos előfordulásban. BKEF: bal kamrai ejekciós frakció. TAPSE: tricuspid annular plane systolic excursion. Kategórikus változó esetén a p-érték khi-négyszet tesztet, folytonos változó esetén Kruskal–Wallis-tesztet jelöl

	Összes beteg (n=104)	AL-amyloidosis (n=71)	ATTRwt (n=19)	ATTRv (n=13)	p-érték
Low voltage (n,%)	56 (54)	40 (56)	8 (42)	8 (62)	0,392
R-redukció (n,%)	58 (56)	42 (59)	8 (42)	8 (62)	0,296
Bal anterior hemiblokk (n,%)	42 (40)	26 (37)	9 (47)	7 (54)	0,480
Bal Tawara-szár-blokk (n,%)	9 (9)	6 (8,5)	2 (11)	1 (8)	0,609
Jobb Tawara-szár-blokk (n,%)	15 (14)	10 (14)	2 (11)	3 (23)	0,761
I. fokú AV-blokk (n,%)	19 (18)	11 (15,5)	5 (26)	3 (23)	0,21
Pitvarfibrilláció (n,%)	24 (23)	12 (17)	8 (42)	4 (31)	0,06
Pacemaker vezérelt kamrai működés (n,%)	7 (7)	4 (6)	3 (16)	0 (0)	0,01
QT _c (ms)	466 (441–487)	468 (439–490)	454 (430–478)	474 (452–487)	0,142
BKEF %	53,5(43–62)	57 (44–63)	51 (47–55)	44 (36–54)	0,164
Szeptum (mm)	16 (14–18)	15 (13–18)	18 (14–20)	18 (16–20)	0,03
Átlagos falvastagság (mm)	16 (14–18)	15,5 (13,5–17)	17,5 (14,5–19,5)	17 (15,5–20)	0,134
Megnövekedett bal kamrai falvastagság (≥12 mm) (n,%)	95 (91)	62 (87)	19 (100)	13 (100)	0,244
E/e' (e': laterális és mediális e' átlaga)	19,5 (15–24)	19 (15,6–25,6)	18,3 (10,7–21,4)	22 (17–24)	0,411
TAPSE (mm)	15 (11–20)	15 (10–19)	16,5 (12,5–25,5)	14 (10,5–18,5)	0,602

az EKG-n látott R-redukció jelenlétének aránya között (91% vs. 54% és 91% vs. 56%; $p < 0,001$) (2. táblázat).

A kardiális biomarkerek szintjében, illetve a szeptum, és az átlagos falvastagság tekintetében csak a szeptum vastagsága mutatott szignifikáns különbséget a csoportok között, ha ezt a három csoportban Kruskal–Wallis-tesztel vizsgáltuk. Ezt az eredményt a relatív alacsonyabb betegszámra tulajdonítva a számítást Mann–Whitney-tesztel is elvégeztük, az AL- és összevont ATTR- (ATTRwt és ATTRv együtt) csoportot összehasonlítva. Így már szignifikáns különbség adódott az AL- és ATTR-csoport között: NT-proBNP (AL: medián: 5025 [1758–9799], ATTR: medián: 2528 [1229–5116], $[p=0,047]$), troponin T ([AL medián: 85] [43–135], ATTR medián: 49 [31–89], $[p=0,049]$), szeptum (AL medián: 15 [13–18], ATTR medián: 18 ([14,5–20], $[p=0,01]$) és átlagos falvastagság (AL medián: 15,5 [13,5–17] és ATTR medián: 17,5 [14,5–19,5], $[p=0,01]$) tekintetében.

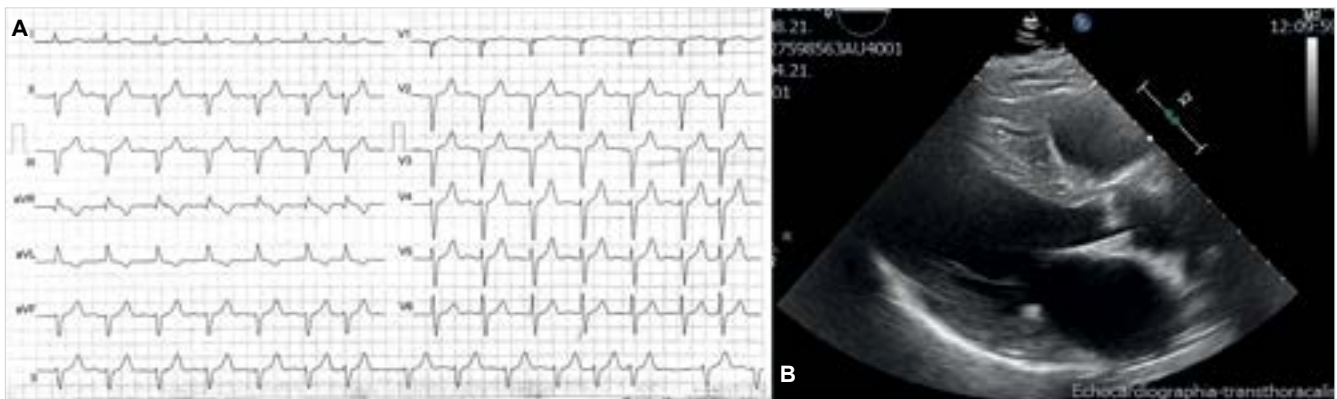
A 2. táblázat a legfőbb EKG és szívtultrahangos paramétereket mutatja. Low voltage és R-redukció előfordulási gyakorisága tekintetében nem volt szignifikáns különbség betegeink között. Pitvarfibrilláció tekintetében szignifikáns különbség mutatkozott, az ATTRwt-s betegek esetében gyakoribb volt az előfordulása. Szignifikáns különbség volt a szeptum, a hátsó fal és az átlagos falvastagság méretében, az ATTR-es betegcsoportnál ezek az értékek magasabbak voltak.

Összesen 60 beteg esetében készült szívmágneses-magrezonancia (CMR) vizsgálat, ezek közül 50 mutatott típusos, bal kamrai, szívamyloidosisra jellemző késői kontraszthalmozást. A CMR-vizsgálat 10

beteg esetében nem adott pozitív eredményt, 3 beteg nem kapott kontrasztanyagot veseelégtelenség miatt, a többi esetben pedig nem lehetett komplettálni a vizsgálatot szívritmuszavar, rossz általános állapot, orthopnoe miatt, vagy a vizsgálat eredménye lett álnegatív. 99Techneciummal jelzett pirofoszfáttal végzett szcintigráfias vizsgálat 29 esetben történt (Perugini score 0: 1 fő, score 1: 7 fő, score 2-3: 21 fő.). A végső diagnózis 21 esetben volt ATTR-szívamyloidosis. Bal kamrai strain-analízist 2015. év után végeztünk betegeink között, azokban az esetekben, amikor attól diagnosztikus értéket reméltünk. 22 beteg esetében történt strain-analízis, 9 esetben volt a vizsgálat pozitív, azaz a relatív csúcsi LS nagyobb volt, mint egy.

Megbeszélés

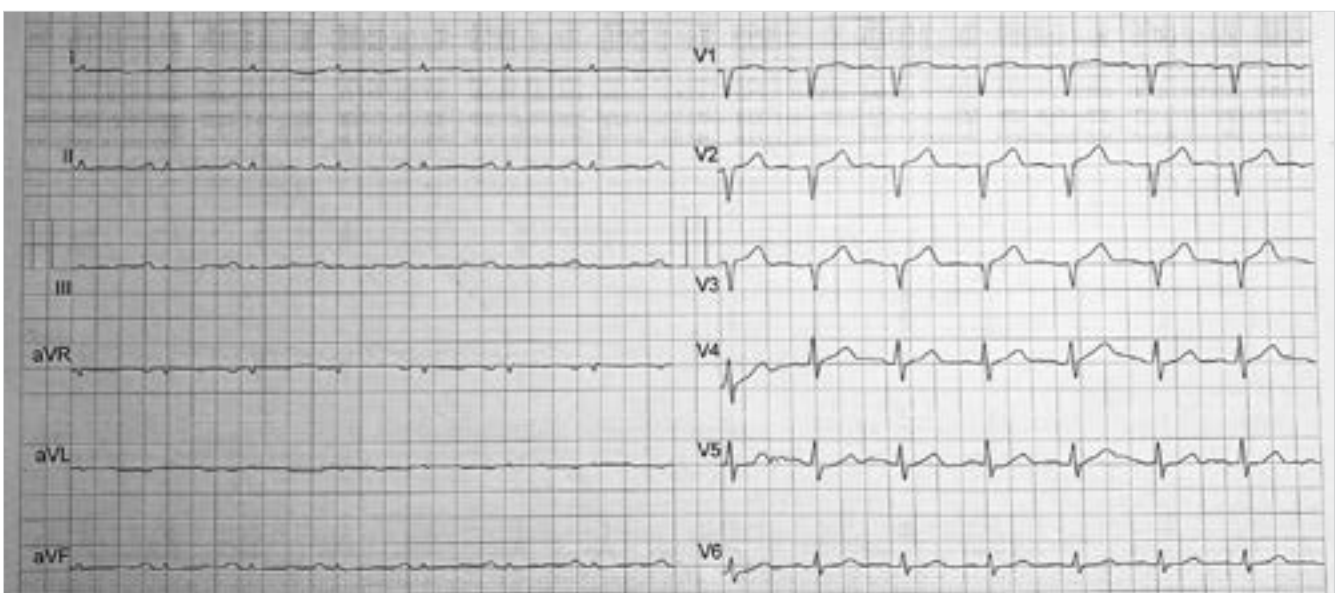Fő célkitűzésünk vizsgálata pozitív eredményt adott: legjobb tudomásunk szerint a szívamyloidosis gondozásában legnagyobb tapasztalatú hazai ellátó hely retrospektív analizisében azt találtuk, hogy a fontosnak és típusosnak gondolt EKG-eltérések a betegek csak mintegy felében (low voltage 54%-ban, R-redukció 56%-ban), míg a bal kamra falának megvastagodása 91%-ban fordul elő. Az ESC 2021-ben publikált ajánlását tehát ebben a tekintetben megerősítettük: az EKG-eltérésekre nem szabad fontos diagnosztikai jelként tekinteni. Megjegyzendő azonban, hogy a low voltage definíciója a különböző közleményekben más lehet, így eredményeinket nem lehet egy az egyben



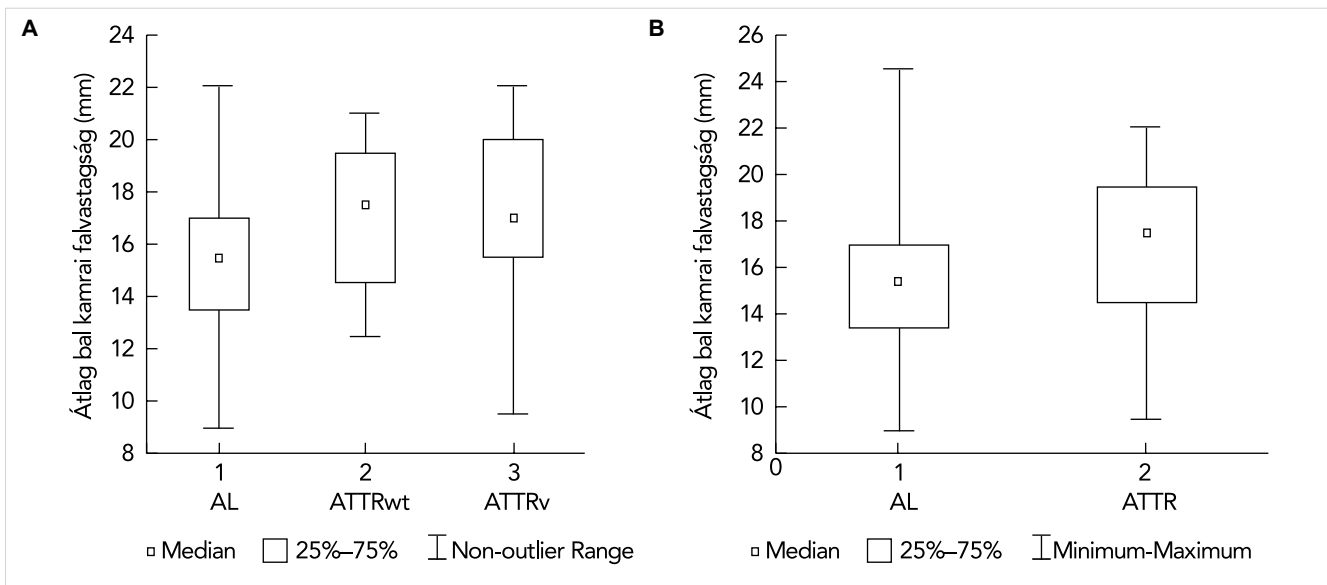
1. ÁBRA. A: ATTRwt típusú szívamyloidosisos beteg EKG-ja. Normális végtagi kilengések, de R-redukció és bal anterior hemiblokk jelen van. **B:** Ugyanannak a betegnek a szívultrahangos felvétele. Paraszternális hosszmetzeti kép, végdiasztolében. A 2D képen mért bal kamrai szeptum vastagsága 17 mm volt

összevetni másokéval. Egyesek definíciója az, hogy végtagi elvezetések kitérése ≤ 5 mm és a mellkasi elvezetéseké, pedig ≤ 10 mm, másoké pedig, hogy a Sokolow–Lyon-index ≤ 15 mm (16). Az EKG azonban fontos és nélkülözhetetlen vizsgálat, felhívhatja a figyelmet a háttérben álló betegségekre, mint „vörös lobogó”, de a napjainkban már ugyancsak igen könnyen elérhető, szívelégtelenség esetén és szívamyloidosis gyanújában, annak szűrésekor kötelező szívultrahang-vizsgálat szerepe sokkal nagyobb a szívamyloidosis diagnosztikus algoritmusában, a betegség lehetőségének felvetésében. Amennyiben a szívultrahangon megnövekedett bal kamrai falvastagság mellé alacsony végtagi kilengések, R-redukció társul az EKG-n, mindenképpen gondolni kell a háttérben szívamyloidosis lehetőségére (17) (1. ábra). Ezt a szemléletet tükrözi a már fent említett ajánlás is, amelynek egyik fő ábráját módosítva közöljük (3. táblázat). Ennek az ábrának a bemutatásával

a diagnosztikus éberség növelése a célunk hazánkban. Vizsgálatunk másik célja az volt, hogy vizsgáljuk, a különböző eredetű szívamyloidosis esetén van-e különbség a low voltage, R-redukció, illetve bal kamrai falvastagodás gyakoriságában. Az EKG-jelek tekintetében nem találtunk különbséget (2. ábra), amelyet akkor sem tudtunk igazolni, ha az AL-csoportot az ATTR-csoporttal hasonlítottuk össze. Ezzel szemben 9 beteg, akinek az átlagos bal kamrai falvastagsága nem érte el a 12 mm-t, mind az AL-csoportból került ki, miközben biomarker-szintjük is szignifikánsan magasabb volt, mint az ATTR-csoportnak. Azt, hogy az AL- és ATTR-csoportban szignifikánsan különbözik a bal kamrai átlagos falvastagság grafikusán is ábrázoltuk (3. ábra). Minden bizonnyal csak a kisebb esetszám az oka, hogy a szignifikanciát elérő különbség csak AL vs. ATTR esetén mutatkozott meg, a három csoport összehasonlításakor nem. A különbség háttérben két tényező állhat. Egyrészt az



2. ÁBRA. AL-szívamyloidosisos beteg EKG-ja. Alacsony végtagi kilengések, R-redukció. A beteg szívultrahangon mért bal kamrai szeptum vastagsága 17 mm volt



3. ÁBRA. Bal kamrai szeptum vastagsága a különböző eredetű szívamyloidosis esetén. **A:** AL, ATTRwt és ATTRv külön ábrázolva, Kruskal-Wallis-teszt p-értéke: 0,0517; **B:** AL vs. ATTR, Mann-Whitney-teszt: p-értéke: 0,016

AL-szívamyloidosis prognózisa sokkal rosszabb, lefolyása rapidabb (18), így már felismeréskor is súlyosabbak a tünetek, magasabb a biomarkerszint. Maguk a könnyűláncok is direkt kardiotoxikusak, nem csak a belőlük

származó lerakódó amyloid, amely szintén hozzájárulhat a miokardiális diszfunkció kialakulásához (19, 20). ATTR esetében a fal lassabban vastagodhat, később, és csak fokozatosan okoz tünetet, lehetőséget adva a kompenzációra. Így a biomarkerszint alacsonyabb, míg a falvastagság nagyobb diagnóziskor. Az, hogy AL szívamyloidosisban a betegek egy kisebb részének nincs balkamra-hipertrofiája nem új, 60 AL-es betegben már leírták korábban (21), de ezt az összefüggést konzekutív szívamyloidosisos betegekben eddig csak munkacsoportunk vizsgálta. Valamivel kisebb betegszámmal, de a jelenlegivel átfedést mutató betegeink esetében erről az eredményről korábban már beszámoltunk (22). A másik tényező, ami azt magyarázza, hogy az összes normális falvastagságú beteg az AL-csoportban volt, az az, hogy klinikánkon minden PCD-s, monoklonális gammopáthiás, illetve myelomás beteg esetében rendszeresen, általában évente szűrővizsgálatot végzünk kardiális biomarkerek, vesefunkció és albuminuria irányában. Így korai stádiumban, még az érdemi klinikai tünetek megjelenése előtt ki tudjuk szűrni azokat a betegeket, akiknél vese vagy szívérintettség alakul ki. Vizsgálatunkban az összes bevont betegnek kivétel nélkül magas volt a kiindulási NT-proBNP és troponin T értéke, azonban manifeszt szívelégtelensége 8 betegnek nem volt.

Az új ESC-ajánlás (2) ugyan a klinikumot is figyelembe veszi a betegség gyanújánál (3. táblázat), de a biztos diagnózishoz bal kamrai falvastagodás hiányában AL és ATTR esetén is megköveteli a típusos CMR vagy szív-izombiopsziás vizsgálatot. Az eddigi és jelen vizsgálatunkban is alkalmazott, nyolc szakmai társaság által javasolt diagnosztikus kritériumrendszer (9, 8) normális falvastagság mellett pozitív extrakardiális biopszia esetén a magas, és mással nem magyarázható biomar-

3. TÁBLÁZAT. Szívamyloidosis gyanúja. Amennyiben a bal kamrai átlagos falvastagság 12 mm, vagy annál nagyobb és a jobb oldalon felsorolt „vörös lobogók”, vagy klinikai eltérések közül legalább egy teljesül, akkor fel kell, hogy merüljön a szívamyloidosis, mint lehetséges diagnózis. A táblázat a 2021-es ESC szívamyloidosis ajánlásának első ábrája alapján készült

Átlagos bal kamrai falvastagság ≥ 12 mm + ≥ 1 a következők közül	szívelégtelenség 65 évnél idősebb korú betegnél
	aortastenosis 65 évnél idősebb korú betegnél
	pozitív családi anamnézis
	hipotenzió, vagy normotenzió korábban hipertóniás egyén esetében
	szenzoros involváció, autonóm diszfunkció
	perifériás polyneuropathia
	proteinuria
	bőrbevezések
	kétoldali carpalis alagútszindróma
	bicepsz ínszakadás
	MRI: szubendokardiális/transzmurális késői kontraszthalmozás, vagy megnövekedett extracelluláris volumen
Szívultrahang, EKG: csökkent longitudinális strain, apical sparing, bal kamrai izomtömeghez képest alacsony QRS-amplitúdó, mellkasi elvezetésekben R-redukció az EKG-n, AV-csomó vezetési zavar	

korszint-emelkedés esetében is biztosnak veszi a diagnózist. Véleményünk szerint ez utóbbi megközelítés használhatóbb, és több beteg megtalálását biztosítja a napi gyakorlatban.

Következtetések

Összegezve elmondhatjuk, hogy a friss ajánlások diagnosztikus algoritmusait eredményeink alátámasztják: a klasszikus EKG-jeleknek alárendelt szerepe van a szívamyloidosis diagnosztikájában, az echokardiográfiával észlelt bal kamrai fal megvastagodásával szemben a betegség gyanújának kimondásában, a kórisme folyamatában. Vastagabb falvastagságot találtunk a diagnózis esetén ATTR-ben mint AL-ben. Eredményeink azonban arra is felhívják a figyelmet, hogy normális bal kamrai falvastagság mellett is előfordulhat szívamyloidosis, elsősorban AL-típusnál. A diagnosztikus folyamatban azonban a klinikumnak, szívelégtelenség jelenlétének és az egyéb figyelemfelkeltő jeleknek is fontos szerepe van.

Nyilatkozat

A szerzők kijelentik, hogy az eredeti közlemény megírásával kapcsolatban nem áll fenn velük szemben pénzügyi vagy egyéb lényeges összeütközés, összeférhetlenségi ok, amely befolyásolhatja a közleményben bemutatott eredményeket, az abból levont következtetéseket vagy azok értelmezését.

Irodalom

1. Baker KR, Rice L. The amyloidoses: clinical features, diagnosis and treatment. *Methodist Debakey Cardiovasc J* 2012; 8(3): 3–7. <https://doi.org/10.14797/mdcj-8-3-3>
2. Garcia-Pavia P, Rapezzi C, Adler Y, et al. Diagnosis and treatment of cardiac amyloidosis: a position statement of the ESC Working Group on Myocardial and Pericardial Diseases. *Eur Heart J* 2021; 42(16): 1554–68. <https://doi.org/10.1093/eurheartj/ehab072>
3. Luigi M, Romano A, Di Paolantonio A, et al. Diagnosis and Treatment of Hereditary Transthyretin Amyloidosis (hATTR) Polyneuropathy: Current Perspectives on Improving Patient Care. *Ther Clin Risk Manag* 2020; 16:109–23. <https://doi.org/10.2147/TCRM.S219979>
4. Ruberg FL, Grogan M, Hanna M, Kelly JW, Maurer MS. Transthyretin Amyloid Cardiomyopathy: JACC State-of-the-Art Review. *J Am Coll Cardiol* 2019; 73(22): 2872–91. DOI:10.1016/j.jacc.2019.04.003
5. Wechalekar AD, Gillmore JD, Hawkins PN. Systemic amyloidosis. *Lancet* 2016; 87(10038): 2641–54. [https://doi.org/10.1016/S0140-6736\(15\)01274-X](https://doi.org/10.1016/S0140-6736(15)01274-X)
6. Ash S, Shorer E, Ramgobin D, Vo M, et al. Cardiac amyloidosis-A review of current literature for the practicing physician. *Clin Cardiol* 2021; 44(3): 322–31. <https://doi.org/10.1002/clc.23572>

7. Cheng Z, Zhu K, Tian Z, et al. The findings of electrocardiography in patients with cardiac amyloidosis. *Ann Noninvasive Electrocardiol* 2013; 18(2): 157–62. <https://doi.org/10.1111/anec.12018>
8. Maurer MS, Bokhari S, Damy T, et al. Expert Consensus Recommendations for the Suspicion and Diagnosis of Transthyretin Cardiac Amyloidosis. *Circ Heart Fail* 2019; 12(9): e006075. <https://doi.org/10.1161/CIRCHEARTFAILURE.119.006075>
9. Dorbala S, Ando Y, Bokhari S, et al. ASNC/AHA/ASE/EANM/HFSA/ISA/SCMR/SNMMI expert consensus recommendations for multimodality imaging in cardiac amyloidosis: Part 2 of 2-Diagnostic criteria and appropriate utilization. *J Nucl Cardiol* 2020; 27(2): 659–73. <https://doi.org/10.1007/s12350-019-01761-5>
10. Martinez-Naharro A, Hawkins PN, Fontana M. Cardiac amyloidosis. *Clin Med (Lond)* 2018; 18(Suppl 2): s30–s5. <https://doi.org/10.7861/clinmedicine.18-2-s30>
11. Calle S, Timmermans F, De Pooter J. Defining left bundle branch block according to the new 2021 European Society of Cardiology criteria. *Neth Heart J* 2022. DOI:10.1007/s12471-022-01697-5
12. Ikeda T. Right Bundle Branch Block: Current Considerations. *Curr Cardiol Rev* 2021; 17(1): 24–30. <https://doi.org/10.2174/1573403X16666200708111553>
13. Rabkin SW. Impact of Age and Sex on QT Prolongation in Patients Receiving Psychotropics. *Can J Psychiatry* 2015; 60(5): 206–14. <https://doi.org/10.1177/070674371506000502>
14. Kashou AH, Goyal A, Nguyen T, Chhabra L. Atrioventricular Block. *StatPearls*. Treasure Island (FL)2022.
15. Phelan D, Collier P, Thavendiranathan P, et al. Relative apical sparing of longitudinal strain using two-dimensional speckle-tracking echocardiography is both sensitive and specific for the diagnosis of cardiac amyloidosis. *Heart* 2012; 98(19): 1442–8. <https://doi.org/10.1136/heartjnl-2012-302353>
16. Mussinelli R, Salinaro F, Alogna A, et al. Diagnostic and prognostic value of low QRS voltages in cardiac AL amyloidosis. *Ann Noninvasive Electrocardiol* 2013; 18(3): 271–80. <https://doi.org/10.1111/anec.12036>
17. Ruberg FL, Berk JL. Transthyretin (TTR) cardiac amyloidosis. *Circulation* 2012; 126(10): 1286–300. <https://doi.org/10.1161/CIRCULATIONAHA.111.078915>
18. Xin Y, Hu W, Chen X, et al. Prognostic impact of light-chain and transthyretin-related categories in cardiac amyloidosis: A systematic review and meta-analysis. *Hellenic J Cardiol* 2019; 60(6): 375–83. <https://doi.org/10.1016/j.hjc.2019.01.015>
19. Czyzewska E, Wisniewska A, Waszczuk-Gajda A, Ciepiela O. The Role of Light Kappa and Lambda Chains in Heart Function Assessment in Patients with AL Amyloidosis. *J Clin Med* 2021; 10(6). <https://doi.org/10.3390/jcm10061274>
20. Shi J, Guan J, Jiang B, Brenner DA, et al. Amyloidogenic light chains induce cardiomyocyte contractile dysfunction and apoptosis via a non-canonical p38alpha MAPK pathway. *Proc Natl Acad Sci U S A* 2010; 107(9): 4188–93. <https://doi.org/10.1073/pnas.0912263107>
21. Lee GY, Kim K, Choi J-O, et al. Cardiac Amyloidosis Without Increased Left Ventricular Wall Thickness. *Mayo Clinic Proceedings* 2014; 89(6): 781–9. <https://doi.org/10.1016/j.mayocp.2014.01.013>
22. Nagy D, Revesz K, Pesko G, et al. Cardiac Amyloidosis with Normal Wall Thickness: Prevalence, Clinical Characteristics and Outcome in a Retrospective Analysis. *Biomedicines* 2022; 10(7). <https://doi.org/10.3390/biomedicines10071765>