

Radiálisartéria-hemosztázis: korábbi gyakorlat, aktualitások

Kulyassa Péter Márton¹, Németh Balázs Tamás¹, Ehrenberger Réka¹,
Ruzsa Zoltán², Szűk Tibor³, Fülöp Gábor Áron¹,
Becker Dávid¹, Merkely Béla¹, Édes István Ferenc¹



A szerző
video-összefoglalója

¹Semmelweis Egyetem, Városmajori Szív- és Érgyógyászati Klinika, Budapest

²Szegedi Tudományegyetem, II. sz. Belgyógyászati Klinika és Kardiológiai Központ, Szeged

³Debreceni Egyetem, Kardiológiai és Szívsebészeti Klinika, Debrecen

Levelezési cím:

Dr. Kulyassa Péter Márton, e-mail: peter.kulyassa@gmail.com

Az intervenció kardiológia hajnalán az arteria femoralis punkciója volt az elsőként választandó behatolási kapu, amelyet az eszközök fejlődésével felváltott a transzradiális behatolás. Ennek okai a csökkent mortalitás, kevesebb vérzéses szövődmény, korai betegmobilizáció és az alacsonyabb kórházi kezelési költség. A szűrés következtében egyik leginkább elkerülni vágyott szövődmény a radiális artéria okklúziója, amely nem intakt tenyéri ív keringés esetén iszkémiás tüneteket okozhat. Ennek elkerülése részben a rövidebb manuális kompressziós idő és a patent hemosztázis módszerének alkalmazásával lehetséges. A patent hemosztázis létrehozása során a manuális kompresszió mértéke folyamatosan monitorozott, emellett a nyomókötés lazításával a radiális artériában az anterográd áramlás fenntartható. A beavatkozás előtt végzett noninvaszív tesztek a szűrés biztonságosságát segítik meghatározni. Az új típusú, facilitált nyomókötések segítségével lehetőség nyílik a kompressziós idő rövidítésére, amelynek leggyakrabban használt formái kitozán és kálium-ferrát bevonatú eszközök. A disztális radiális artéria „snuffbox” punkciója az elmúlt néhány évben terjedt el a klinikai gyakorlatban. Alkalmazásával kevesebb radiálisartéria-okklúziót figyeltek meg, de az elzáródása esetén sem kompromittálja a tenyéri ív keringését, ultrahanggal biztonságos szűrése. A punkciót követően alkalmazott radiális koktél elemeinek optimalizálása és az új típusú nyomókötések megfelelő alkalmazása érdekében további randomizált kontrollált klinikai vizsgálatok szükségesek.

Kulcsszavak: radiális artéria, patent hemosztázis, facilitált nyomókötés, disztális radiálisartéria-punkció

Radial artery hemostasis: earlier practice, actualities

At the dawn of interventional cardiology, transfemoral access served as first choice access site. With the development of the interventional devices, transradial access became more favourable. The reasons include the reduced mortality rate and burden of post-procedural bleeding, early patient mobilization, and lower patient related treatment costs. Severe complication is the occlusion of the radial artery, which can cause ischemic symptoms in patients with non-intact palmar circulation. To avoid this, shorter manual compression time, and the utilization of patent hemostasis are validated methods. At patent hemostasis, antegrade flow through the radial artery is monitored and assured during continuous manual compression. The pre-procedural non-invasive tests of the wrist arteries are to assess if the puncture of the radial artery is safe. The novel facilitated hemostasis devices are helping to shorten the time of manual compression. The two main types are the chitosan and potassium-ferrate covered devices. The puncture of distal radial artery site known as „snuffbox” became more and more used in the last few years in western medicine. In the available evidence less radial artery occlusion was observed and if the occlusion still occurs, it won't compromise the palmar circulation. With the utilization of vascular ultrasound, the puncture technique is safe. The need for further optimization of the elements of the radial cocktail is demanding more randomized controlled clinical trials. This also applies for longer term data of novel facilitated hemostatic devices.

Keywords: radial artery, patent hemostasis, facilitated compression device, distal radial artery puncture

Bevezetés

Az intervenciós kardiológia első évtizedeiben elsődlegesen a femorális artéria punkciója (TFA – transfemoral access) tette lehetővé a perkután koronária-angiográfia és -intervenció elvégzését. Az arteria radialison keresztül (TRA – transradial access) végzett angiográfia és intervenció az elmúlt harminc évben egyre nagyobb teret nyert, majd a tapasztalatok és az evidencia gyűlésével végül elsőként választandó behatolási kapuvá vált.

Az első TRA-n keresztüli koronarográfiát *Lucien Campeau* kanadai kardiológus végezte, és 1989-ben publikálta a tapasztalatait 100 beteg eredményeiből (1). A korabeli eszközök mérete, így a perkután intervencióhoz használt „guiding” katéterek 8-9 F vastagsága ekkoriban elsősorban TFA-n keresztül végzett intervenciókat tette lehetővé. Ezeknél a betegeknél elenyésző arányban figyelt meg komplikációkat. Az első TRA-n keresztüli perkután koronáriaintervenció (PCI – percutaneous coronary intervention) éppen 30 évvel ezelőtt történt a belga *Ferdinand Kiemeneij* által, a kisebb átmérőjű intervenció végzésére is alkalmas eszközök megjelenésével (2). Az azóta eltelt három évtizedben a TRA a standard behatolási kapuvá fejlődött az intervenciós kardiológiában. Számos előnye ismert a klaszikus femorális behatolással szemben, mint a beavatkozás következtében csökkent mortalitás, kevesebb klinikailag releváns vérzés, korai betegmobilizáció és alacsonyabb kórházi kezelési költség (3, 4). Magyarországon a fellelhető információ alapján a TRA Szegeden került elsőként bevezetésre, az első TRA-ból történt diagnosztikus koronarográfiát *Ungi Imre* végezte 1997 júliusában. A kétezres évek első felében a szegedi centrum facilitálásával országszerte elterjedt az alkalmazása.

Konvencionális radiálisartéria-punkció

A konvencionális TRA az eszközök fejlődésével korábban csak femorális behatolásból kivitelezhetőnek gondolt CHIP (complex higher risk indicated procedure) beavatkozásokhoz is használhatónak bizonyult, mint a bifurkációs PCI vagy a rotációs aterechtomia, amelyekhez nagyobb átmérőjű, akár 7-8 F (1F=0,33 mm) guiding katéterek használata szükséges. Ilyen helyzetekben a slender sheath alkalmazása feltehetően csökkenti a radiálisartéria-elzáródás (RAO – radial artery occlusion) előfordulását, azonban eddig ezt randomizált klinikai vizsgálatban nem sikerült igazolni (5). A sheathless guide-ok alkalmazása szintén a TRA további kiterjesztését teszi lehetővé, amelynek biztonságosságát és hatékonyságát több klinikai vizsgálat is igazolta mind akut, mint elektív klinikum esetében (6–8). Bilaterális arteria radialis punkció szintén lehetséges olyan beavatkozások során, amelynél kettős behatolás szükséges, mint a krónikus koronária-okklúzió perkután ellátása.

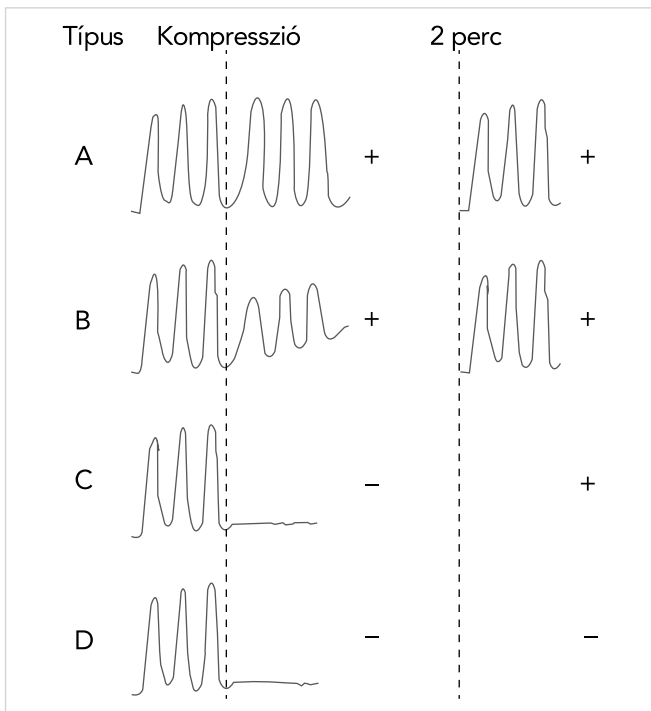
A TRA előnyeitől függetlenül nem tökéletes beavatkozás. RAO és radiálisartéria-sérülés (RAD – radial artery damage), ezen belül disszekció, pszeudoaneurizma valamint fisztulaképződés is előfordulhat. A RAO előfordulása jelentős különbségeket mutathat a különböző klinikai vizsgálatokban, egy metaanalízisben 1 és 33% között változott. A RAD gyakorisága és formája kevésbé definiált a releváns irodalomban. A pszeudoaneurizma és fisztula képződése ritka radiálisartériás-behatolást követően (9–11). *Campeau* a már említett tanulmányban szintén alacsony számban észlelt szövődményeket. Két betegnél nem lehetett szelektív angiográfiát végezni, egy beteg esetében volt RAO a posztprocedurális kontroll során és egy esetben történt arteria brachialis disszekció. A vizsgálat előtt Allen-tesztet végeztek az ér megfelelő működését meghatározandó, amelyről a későbbiekben lesz szó.

Az évtizedekig technikailag megdönthetetlen TFA-t követően a TRA elterjedésében az új, kisebb erekben is alkalmazható eszközök és nagyobb randomizált klinikai vizsgálatok játszottak szerepet, amelyek validálták a transzradiális behatolást tervezett vizsgálatok és akut koronáriaszindróma esetén is (12–14).

Az egyik leggyakoribb és leginkább elkerülni vágyott szövődmény a RAO. Korábban publikáltak egy 1945 beteg adatait feldolgozó klinikai vizsgálatot, amelybe mind elektív, mind akut indikációval katéterezett betegek beválasztásra kerültek. A radiális artéria megítélése tapintással és színkódolt Doppler-ultrahangvizsgálattal történt egy nappal a vizsgálat előtt, a vizsgálat napján, 1 és 6 hónappal később. A RAO-t a tapintható pulzus hiányaként és az anterográd áramlás hiányaként definiálták. A RAO prediktorait logisztikus regressziós analízis segítségével állapították meg. A betegek 17,4%-ában észleltek az első napi kontrollon RAO-t, azonban a pulzus ezen esetek 34%-ában még továbbra is tapintható volt, amelynek oka a tenyéri íven át az intakt ulnaris artéria felőli visszatelődés. Egy hónapot követően 11,4%-ban volt RAO és ebből 52% volt tapintható, új RAO-t nem észleltek. A betegek 34,8%-ában spontán rekanalizáció történt a radiális artériában. A 6 hónapos kontroll során 5,1%-nál volt RAO, ebből 69% tapintható, tehát további spontán rekanalizáció történt. A RAO tartós fennállásának prediktorai multivariáns analízis alapján a női nem, az életkor, a cukorbetegség, az alacsonyabb BMI, a 2,2 mm alatti arteria radialis átmérő, és az arteria radialis/sheath átmérő 1 alatti aránya voltak. Többször fordult elő elzáródás azokban az esetekben, amikor már korábban is történt radiálisartéria-punkció (15). A szűrés következtében fellépő jelentős érkomplikációk aránya egy közelmúltban publikált metaanalízis alapján alacsony (0,2%). Jelentős vérzés az esetek 1%-ában fordult elő (16). A bevont vizsgálatokban eredményének kivonata alább látható (1. táblázat) (16).

1. TÁBLÁZAT. A TRA-t követő vérzéses és vaszkuláris szövődemények előfordulása nagyobb, TRA-t és TFA-t összehasonlító klinikai vizsgálatok esetében (Sandoval et al. nyomán (16))

Klinikai vizsgálat	Populáció	Procedúra részletek	TRA-ra randomizált betegek	Definíciók		Események n (%)		Egyéb
				Major vérzés	Vaszkuláris komplikáció	Major vérzés	Vaszkuláris komplikáció	
STEMI-RADIAL (17)	STEMI	UFH 70 NE/kg vagy 5000 NE és további titrálás ACT \geq 250 mp-ig.	348	HORIZONS-AMI kritériumok, > 15 cm hematoma (EASY gr. 2).	Punkció helyén fellépő komplikációk: zárást igénylő pszeudoaneurizma, periprocedurális vérzés, amely antikoaguláció-függetlenséget igényel, arteriovenózus fistula, sebészi vagy intervenciós megoldást igénylő komplikációk.	5 (1,4%) hematoma 2 (0,6%).	1 (0,3%).	5F 25% 6F 75% Kizárási kritériumok: kardiogén sokk, bilaterális radiális pulzus hiánya, negatív Allen-teszt, Barbeau-teszt; D-görbe.
SAFE-PCI (18)	Elektív vagy sürgető koronarográfián vagy PCI-n áteső betegek.	Első vagy mindkét artériafal pangálásával. patenthemosztázis ajánlásával.	894	72 órán belül a BARC 2,3 vagy 5.	72 órán belül kompozit: artérió-venózus fistula, pszeudoaneurizma, intervenciót igénylő okklúzió.	BARC 2 4 (0,4%) BARC 3 1 (0,1%) BARC 5 0.	AV fistula 0 pszeudoaneurizma 0 okklúzió 0.	Kizárási kritériumok: kollaterális áramlás hiánya mindkét karban Allen- vagy Barbeau-teszttel, hemodialízis fistula, graft.
RIVAL (13)	ACS	Résztevő operátorok: >50 TRA-beavatkozás az előző évben.	3507	>2 E vér/vvt konc. transzfúzió, jelentős hipotenzio inotrop igény-nyel, sebészi intervenció szükséges.	Major punkciós nyílás menti vérzés kórházban és 30 napnál zárást igénylő pszeudoaneurizma, nagy hematoma (vizsgáló által megítélve), AV-fisztula, iszkémiás láb, amely műtétet igényel	48 órán belüli vérzés 11 (0,3%) 30 napos vérzés 42 (1,2%) pszeudoaneurizma 7 (0,2%), AV fistula 0, iszkémiás láb, amely műtétet igényel 0.	TRA: \leq 5F, 14,4%; 6F, 77,4%; \geq 7F, 1% radiális komplikációk 1,9% kizárási Allen-teszttel megítélve, kardiogén sokk.	
RIFLE-STEACS (19)	STEMI	70 NE/kg ACT >250 mp, Allen-tesztet 2x végezték.	500	Posztprocedurális vérzés, amely \geq 3 g/dl-nél nagyobb hemoglobin csökkenést eredményezett és azonnali kezelést igényelt.	NR	Punkciós hely környezeti vérzés 13 (2,6%).	NR	TRA: \leq 6F, 90,8%; \geq 7F, 9,2% kizárási: abnormális Allen-teszt, kardiogén sokk.
MATRIX (14)	ACS (STEMI/ NSTEMI)	Diagnosztikus és terápiás beavatkozások után az operátor döntése volt a helyi irányelv szerinti. A tenyéri iver állapotát randomizáció után reverz Allen- és Barbeau-teszttel ítélték meg.	4197	BARC 3 vagy 5.	NR	3 vagy 5 15 (0,4%) 2,3 vagy 569 (1,7%).	NR	-
Santas et al. (20)	Nem szelektált indikáció.	Normális Allen-teszttel rendelkező betegeket vontak be.	335	NR	Retroperitonealis hematoma, 5 g hemoglobincsökkenés, transzfúzió vagy érműtét szükséges minor: pszeudoaneurizma. >5 cm hematoma átmérőben, radiális pulzus elvesztése.	NR.	0	-
								Hematoma 2 (0,8%) pulzusvesztés 1 (0,4%).



1. ÁBRA. Barbeau-teszt során kapott görbék (Fischman és társai nyomán módosítva [26]) A, B és C pulzoximetriás görbe esetén az ulnáris artériában intakt a véráramlás, így az adott oldali TRA elvégezhető

A radiális artéria épségének vizsgálati módszerei

Edgar V. Allen 1929-ben közölte a róla elnevezett tesztet. A teszt során a beteg először ökölbe szorítja a kezét egy percre a minél jelentősebb vérkiszorítás érdekében. Eközben a vizsgáló a radiális artériát manuálisan komprimálja. A beteg az idő elteltével elengedi, kinyújtja az ujjait, miközben a radiális artéria kompressziója tovább folytatódik. Amennyiben intakt a tenyéri ív keringése, a palor-t néhány másodpercet követően rubor váltja fel, amennyiben az ulnáris keringés akadályozott, a palor a beteg ép végtagján észlelhető hosszabb ideig, 9-15 másodpercen túl is fennállhat (21).

A modifikált Allen-teszt esetében, amelyet a WHO minden radiális szűrés valamint mintavétel esetében javasolt elvégezni, mindkét érre nyomást fejtünk ki a beteg öklének összeszorítását követően. A szorítást később felengedve az ulnáris artérián, amennyiben 5-15 másodpercen belül kipirosodik a kéz, a teszt pozitívnak nyilvánítható. Amennyiben a kéz nem pirosodik ki, az ulnáris áramlás kompromittált, így nem javasolt az adott oldali radiális artéria szűrése a kéz iszkémiájának elkerülése érdekében (22).

Barbeau 2004-ben közölte publikációját, amelyben a saját technikájával mért eredményeit hasonlította össze a modifikált Allen-teszttel 1010 beteg bevonásával. A mérés során az ipszilaterális hüvelykujjra pletizmográfias szenzor kerül, míg az ipszilaterális arteria ulnaris

manuális kompressziójával a tenyéri keringési ívek felőli retrográd véráramlást gátoljuk, így a szenzorról mért értékről az adott oldal radiális artérián keresztüli véráramlás indirekt értékelhető. Barbeau hipotézisét, miszerint a pletizmográf szenzor felhasználásával szenzitívebben lehet meghatározni a radiális artéria elzáródása esetén a kollaterálisok véráramot biztosító képességét, a klinikai vizsgálata igazolta (23).

A reverz Barbeau-teszt esetében a mind az arteria radialis, mind az ulnaris manuális elzárása történik. Az arteria radialis felengedését követően a pulzoximéteren a rajzolt görbe alapján 4 különböző hullámformát különböztünk el (1. ábra), amely alapján az ér épsége megítélhető. Egy 500 betegen végzett randomizált klinikai vizsgálatban a megbízhatóságával kapcsolatban ultrahangkontroll mellett az ultrahang pontosságával összehasonlítható eredményeket kaptak (24). Egy másik, 350 beteget bevonó randomizált klinikai vizsgálat is a RAO jó közelítéssel való megállapíthatóságát találta TRA-n átesett betegek esetében szintén ultrahangkontroll mellett (25, 26).

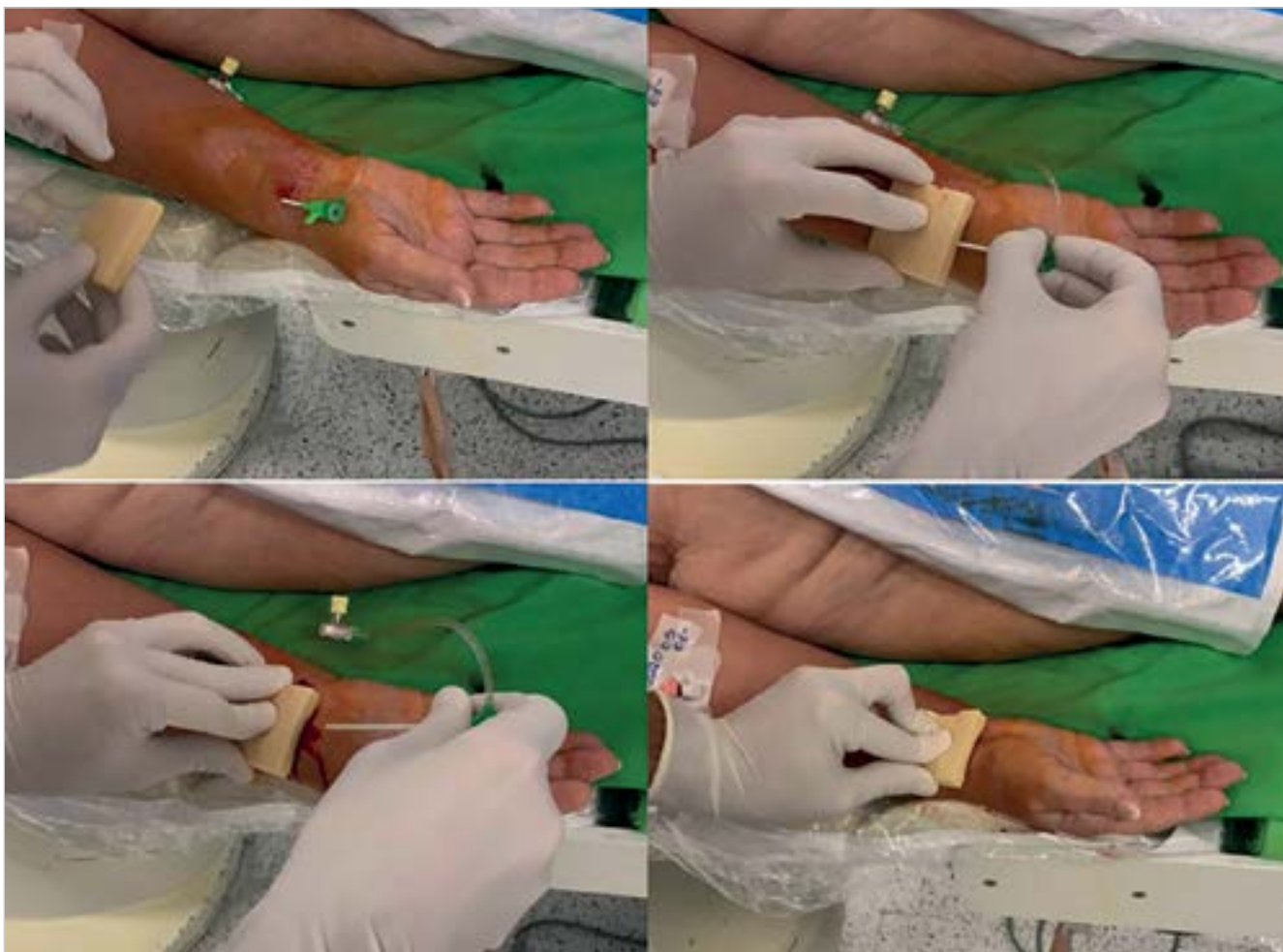Radiális kóktél

Ma Magyarországon transzradiális behatolást követően a katéter felvezetése előtt centrumtól függően, a rendelkezésre álló evidenciák és a már megszokott gyakorlat alapján nem frakcionált heparint, kontraindikáció hiányában esetleg nitroglicerint valamint verapamilt fecskendeznek az érbe. Diagnosztikus koronarográfiát egyes esetekben el lehet végezni nem frakcionált heparin adása nélkül, többnyire a katétertrombózis növekedett kockázata nélkül (27). Perkután koronáriaintervenciónál adminisztrálása az erekben történő manipuláció miatti plakkruptúra-veszély, valamint a hosszabb időtartam következtében megnövekedett katétertrombózis-rizikó miatt szükséges (28).

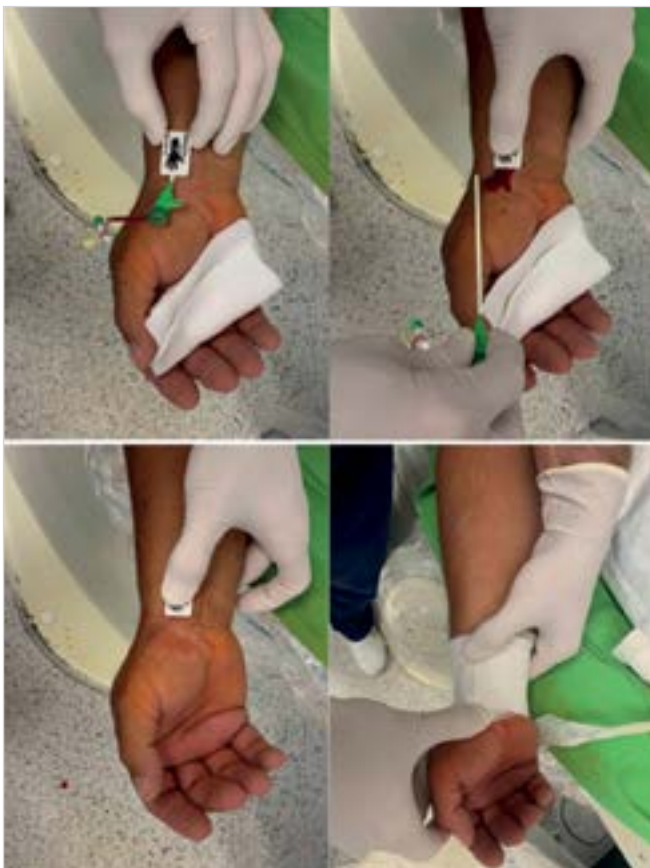A nitrát alkalmazását tekintve az eddigi legjelentősebb publikáció a PATENS study, amely a beavatkozás előtt vagy után adott nitroglicerint RAO előfordulására gyakorolt hatását vizsgálta. A prospektív, randomizált, kontrollált, kettős vak vizsgálatot nitroglicerint, vagy placebót a beavatkozás előtt vagy a sheath eltávolítását megelőzően adva, 5 és 6 F sheath-ek használata mellett elektív indikációval TRA-n keresztüli koronarográfiára érkező betegeken végezték. Először a nitrát, placebo-ra, majd a beavatkozás előtt vagy után adott nitrátra randomizálták a betegeket 1:1 arányban. A patent hemosztázist, amelyre a következő fejezetben térünk rá, a randomizáció eredményét nem ismerő társvizsgáló biztosította. A RAO ráta 24 órán belül volt meghatározva a beavatkozást követően, még a kórházban tartózkodás során és az artériában az anterográd áramlás hiányával definiálták. Az esetleges spontán rekanalizáció rögzítése végett 30 nappal az index procedúra után a RAO ultrahangképével távozó betegek

ismételt Doppler-ultrahangvizsgálaton estek át. Másodlagos végpont a késői RAO volt, amely a korai okklúzió adataiból került ki. A nitrátot (1020 beteg) és placebo (1020 beteg) kapott csoport esetében a szűrások számában, a 6 F sheath használatában, a procedúraidőben és a szűrás technikájában nem volt érdemi különbség. Több radiálisartéria-spazmust figyeltek meg azon betegek esetében, akik nem kaptak profilaktikus nitroglicerint (13,4% és 10,8%; $p=0,06$). A nitroglicerint és a hipotenzió között szignifikáns összefüggés volt (2,5% és 1,2%; $p=0,03$). A primer végpontban nem találtak szignifikáns különbséget a korai nitroglicerint-használat és a placebo között (2,3% és 2,5%; $p=0,664$), sem a késői nitroglicerint-használat és a placebo között (2,3% és 2,5%; $p=0,664$). A primeren RAO-t elszenvedő betegeknél a 30 napos ultrahangkontroll során 30,6%-ban találtak rekanalizált radiális artériát, a csoportok között nem volt különbség. Az alcsoport-analízisek során nem találtak érdemi különbséget a csoportok között és a procedúra során végzett intervenció esetében sem különbözött az eredmény a primer végpont tekintetében. A multivariábilis analízis során statisztikailag szig-

nifikáns különbség a RAO tekintetében az artériaspasmus klinikai jelenléte ($OR=3,53$; 95% CI: 1,87–6,66; $p<0,001$), valamint a több mint egy punkció esetében volt ($OR=2,58$; 95% CI: 1,43–4,66; $p=0,002$). A spasmus a katétermanipuláció így a beavatkozás hossza valamint a beteg komfortja szempontjából klinikailag is releváns szempont. A beavatkozás elején adott nitroglicerint segítségével a katéter és az artériafal találkozása következtében fellépő sérülések jelentősebb része elkerülhető, azonban az artériafal sheath-tel érintkező szakaszára nincsen hatással és itt a leggyakoribb az endothelsérülés a beavatkozás után, még hidrophil bevonatú sheath-ek alkalmazása esetén is. A vizsgálat értékét csökkenti, hogy a RAO-események abszolút száma a vártnál kevesebb volt, amely az elemszám becslésének helyességét befolyásolhatja (29). Ugyanezen vizsgálat frissen publikált, előre meghatározott alcsoport analízisében a nitrát az összes operatőr esetében és a tapasztalt (> 1000 TRA), illetve közepesen tapasztalt (100-1000 TRA) operatőrök alcsoportjaiban sem csökkentette a radiális artériában kialakuló spasmus előfordulását (17,4% vs. 11,1%, $p = 0,04$), egyedül a tapasztalt



2. ÁBRA. Kitozán bevonatú vérzészillapító eszköz felhelyezésének folyamata (saját felvétel). A sheath eltávolítását követően egy percig az eszközzel végzünk manuális kompressziót, majd nyomókötés kerül a betegre. A kötést fokozatos lazítás mellett egy-másfél órával később az eszközzel együtt eltávolítjuk. Ezt követően fedőkötést helyezünk fel, amely másnap eltávolítható



3. ÁBRA. Kálium-ferrát bevonatú vérzéscsillapító eszköz felhelyezésének folyamata (saját felvétel). A sheath eltávolítását követően egy percig az eszközzel végünk manuális kompressziót, majd nyomókötés kerül a betegre. A kötést fokozatos lazítás mellett egy-másfél órával később eltávolítjuk. A betegen hagyott eszközre fedőkötést helyezünk fel, amely az eszközzel együtt másnap eltávolítható

latlan operatőrök (< 100 TRA) esetében volt különbség, amely csoportban nagyobb számban fordul elő radiális spazmus. A tapasztaltabb, nagy esetszámmal rendelkező centrumokban dolgozó operatőrök esetében heparin mellett nitrát alkalmazása így az eddigiekben randomizált vizsgálattal igazolt előnyökkel nem jár (30). A verapamil esetében a VITRIOL-t, egy jelentős hazai vizsgálatot publikáltak. Egy vizsgáló által kezdeményezett, randomizált, kettős vak klinikai vizsgálatban a sikeres sheath-behelyezést követően 5 mg verapamil (297 beteg) vagy placebo (294 beteg) beadása történt. Másodlagos végpontok a verapamilhasználat, procedúra és fluoroszkópiás idő, kontrasztvolumen, szubjektív fájdalom, kódtörés (oldalkonverzió, vagy nem tervezett verapamilhasználat) voltak. A behatolási kapu konverzióban nem volt különbség a két csoport esetében (1,7% placebo és 0,7% verapamil esetében $p=0,28$), a kódtörés mértéke között sem találtak szignifikáns különbséget (3,4% és 1,3%; $p=0,11$). A beavatkozás idejében, a fluoroszkópiás időben, a kontrasztvolumenben, valamint a fájdalom szintjében a két csoport eredményei összehasonlíthatóak voltak. *Hizoh és társai* azt a

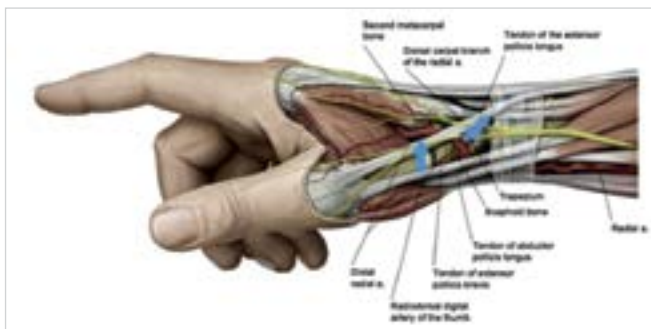
következtetést vonták le, miszerint a verapamil használata nem feltétlenül szükséges a transzradiális beavatkozások esetében. A szer adásának elkerülése nemcsak a potenciális szövődmények esélyét csökkentette, hanem lehetővé tette a verapamil adásának kontraindikációjával rendelkező betegeknél is a TRA alkalmazását (31).

Patent hemosztázis

A radiális behatolást követően a jelenleg szélesebb körben a klinikai gyakorlatban használt nyomókötések pneumatikus ballont, levegőbuborékot felfújó, valamint félkör alakú kompressziós eszközök. A patent hemosztázis esetében a hüvelykujjra helyezett pulzoximéterrel indirekt meghatározható a radiális artérián keresztüli áramlás. Az így ellenőrzött, folyamatosan felengedett nyomókötés mellett biztosított az éren keresztüli véráramlás a hemosztázis ideje alatt. A monitorozás nélküli, folyamatos és változatlan nyomású kompresszióhoz képest ezen esetekben a RAO előfordulása csökken (32). A mandzsetta fokozatos felengedésével igazodva a pulzoximéter által jelzett értékhez, folyamatos véráramlás érhető el vérzéses szövődmény nélkül. A kompressziós nyomást megközelítőleg 20 percenként kell csökkenteni, így a véralvadás üteméhez igazodva érhető el anterograd véráramlás a radiális artériában. A módszer igazoltan alacsonyabb számú komplikációhoz vezet, így használata előnyben részesítendő a hagyományos, fix ideig kompressziót kifejtő nyomókötésekhez képest (33–34). A módszer előnyei mellett fontos kiemelni, hogy fokozottabb figyelmet, így többlet humán erőforrást igényel, főleg a nyomókötés felhelyezését követő első fél órában. A nagyobb volumenű katéteres laborokban egy vagy több nővérnek a feladata a katéteres laborból kiérkező betegeknél a patent hemosztázis figyelése és a kompressziós eszközök állítása.

Facilitált nyomókötések

Az elmúlt években a klasszikus, kizárólag mechanikus kompressziót használó nyomókötések mellett megjelentek újabb, gyógyszerrel bevont eszközök is. Ezek biológiai, vagy kémiai úton a véralvadást facilitálva megrövidítik a kompressziós időt, amellyel a fellépő komplikációk, hangsúlyosan a RAO előfordulása csökken. Gyakran alkalmazott a lineáris poliszacharid kitozán, amely bioaktív molekula harctéri vérzéscsillapító eszközként már bevált, a sérülés felületén elhelyezve. Hasonló módon a szűrés helyére applikálva lezárja azt, jelentősen csökkentve a szükséges kompresszió idejét (35–37). Rendelkezésre állnak adatok randomizált klinikai vizsgálatból, amelyben az önállóan használt katekolamin-kitozán hemosztázis eszköz a pneumatikus standard mechanikus kompressziós eszközzel kombi-



4. ÁBRA. A disztális radiális artéria környezetének anatómiai viszonyai és a szűrés helye

nálva jobb eredményeket hozott. A RAO-események aránya összehasonlítható volt, 8,5% és 9,4% ($p > 0,05$) a vizsgálati és a kontrolleszköz vonatkozásában. A nyomási idő szignifikánsan rövidebb volt a nyomókötésű szolgáló eszköz esetében (42 és 50 perc; $p < 0,01$). A vérzéses események gyakorisága szintén összehasonlítható volt (1,3 és 3,4%; $p > 0,05$). A RAD-események száma nem került közlésre (38). Az eszköz felhelyezésének folyamata a 2. ábrán látható.

Egy másik, a klinikumban gyakran használt eszköz egy hemosztatikus lemez kálium-ferrát és hidrofil kémiai-aktív bevonattal. Az eszköz vérrrel való érintkezést követően a vért szinte azonnal dehidratálja, a fehérjék és a sejt elemek aggregációját okozva, gyors hemosztázist eredményezve. A publikált irodalom kiemeli, hogy a kálium-ferrát eszköz használatának kombinálása esetén mechanikus kompressziós eszközzel az önállóan használt standard pneumatikus kompressziós eszközökhöz képest jelentős nyomókötés idő rövidülést lehet elérni (43 ± 13 és 160 ± 43 perc; $p < 0,001$), miközben a vérzéses szövődmények száma nem nő (17,2 és 10,3%; $p = 0,2$) (39). Az eszköz felhelyezésének folyamata a 3. ábrán látható.

Az új típusú, véralvadást facilitáló molekulával bevont nyomókötések mindennapi használata előnyös lenne, hiszen a szükséges humán erőforrást csökkentheti. A szükséges posztprocedurális megfigyelési idő rövidülésével a betegek hamarabb otthonukba távozhatnak, amely a betegkomfort, és erőforrás-felhasználás szempontjából is fontos szempont annak ellenére, hogy a hagyományos kötéseknél magasabb áron érhetők el. A megfelelő statisztikai erővel és utánkövetéssel rendelkező klinikai vizsgálatok azonban még hiányoznak. A jelenleg is futó randomizált, prospektív, multicentrikus klinikai vizsgálatunk az új típusú eszközök hatékonyságát és a szövődmények gyakoriságát a három különböző típusú eszköz esetében hivatott meghatározni. A hagyományos pneumatikus ballonnal rendelkező eszköz mellett egy kitozán és egy kálium-ferrát bevonatú eszközt vizsgálunk. A betegek a vizsgálat előtt, a kötés levétele után, és megközelítőleg 60 napot követően Doppler-ultrahangvizsgálaton esnek át. A kontroll segítségével, idővel a később – akár tünetmentesen – fellépő valamint prog-

rediáló szövődmények, vagy RAO esetén rekanalizáció megfigyelésére is lehetőség nyílik (40).

Disztális radiálisartéria-punkció

A disztális radiálisartéria-punkció (DRA – distal radial access, SB – „snuffbox”) az utóbbi években egyre inkább elterjedő technika (41). Oroszországban és Iránban már korábban használták, a nyugati országokban az utóbbi néhány évben vált a mindennapi gyakorlat részévé. Elsőként Babunashvili írta le retrográd radiálisartéria-rekanalizáció céljából (42). Azóta a módszer elterjedt az intervenciós kardiológiában, a radiológiában és a neurológiában is. Magyarországon dr. Ruzsa Zoltán végezte el az első diagnosztikus szívkatéterezést DRA behatolásból a Semmelweis Egyetem Városmajori Szív- és Érgyógyászati Klinikáján 2016-ban, majd a világon elsőként 2017-ben alsó végtagi perifériás értágítást (41, 43). A disztális radiális artéria a felszínes tenyéri íven, annak eredésétől disztálisan kerül megszűrésra. Amennyiben a szűrés következtében az ér okklúziója történne, az ívben továbbra is van keringés, így az ulnaris artéria felőli limitált véráram esetén is megmarad a tenyér vérellátása a radiális artérián keresztül anterográd formában. A disztális radiális artéria felületesebben fut, mint a konvencionális radiális szűrés pont, emiatt gyorsabb hemosztázis lehetséges. Ezen felül a punkciós hely lehetőségessé teszi a csukló mozgását a beavatkozás után, így a beteg számára is kényelmesebb.

Az anatómiai snuffbox a kéz hát háromszög alakú behúzódása a hüvelykujj alapjánál, amelyet az abductor pollicis longus és az extensor pollicis brevis határol laterálisan, míg az extensor pollicis longus mediálisan. Az alapján az os scaphoideum és trapezium található (2. ábra). Az anatómiai területben fut a disztális radiális artéria, a vena cephalica és a nervus radialis felületes ágai, ennek megfelelően a szűrésnél megfelelő körültekintéssel kell eljárni. Ez fokozottan igaz arra az esetre, amennyiben tapintásvezérelten történik a punkció, nem ultrahang használatával. A „vak” módszer esetében magasabb az inszertálás valószínűsége, még a kettős fal punkciós technika alkalmazása esetén a periosteum irritációja, haematomaképződés léphet fel potenciális komplikációként. Amennyiben a snuffbox-tól disztálisan történik az ér szűrése, a vérömlenyképződés esélye tovább nő, mivel a hemosztázis biztosításakor ezen a területen már nem található megfelelő csontos alap. Amennyiben a szűrés az extensor pollicis injától disztálisan történik, a sheath behelyezésekor a drót átkerülhet egy kisebb ágon keresztül a mély tenyéri ívbe további potenciális szövődeményt okozva. A radiális pulzáció ezen a területen jelentősebb lehet, mint a snuffbox-ban, amely félrevezetheti az operatórt. Az ultrahang használatával lehetségesé válik az anatómiai képletek azonosítása és az erek pontos szűrése. Lehetőség van

kompresszió kifejtésére a területen, amellyel további biztonsággal lehet elkülöníteni a radiális artériát a cephalica vénától, az artéria pulzációja és nehezebb összenyomhatóságának köszönhetően. Részletes vizsgálattal a nervus radialis superficialis ága is identifikálható, így elkerülhető az idegsérülés, valamint a kután ág, amely a snuffbox felső részén helyezkedik el. Az előbbieket mellett az ultrahang segítségével lehetőség nyílik az artéria dimenzióinak megmérésére is a megfelelő sheath és eszközválasztáshoz (44).

Az egyik kulcskérdés az alkalmazásának előtérbe helyezésénél a megfelelő betegpopuláció karakterizálása, akinél használni érdemes. DRA-technika alkalmazható mind akut, mind elektív klinikum esetében. Az irodalom korábban a betegek szűrésére a Barbeau-tesztet ajánlotta, azonban újabb adatok alapján, a vizsgálat során észlelt eltérés nem kellő pontosságú prediktora a kéz-iszkémia kialakulásának (45). A tapintással a disztálisabb szakasz pulzusa erősebb lehet amennyiben proximális radiálisartéria-okklúzió van jelen a jelentős tenyéri kollaterálisoknak köszönhetően. A sokkos vagy perifériás érbetegeknél a pulzus gyenge lehet, így ebben a populációban is az ultrahang használata javasolt. Ultrahang segítségével a vazospasmus, valamint a szűrés következtében jelentkező szövődmények, mint a haematoma vagy disszekció identifikálása is lehetségessé válik, amelyhez a lineáris transzducer használata ajánlott. Ehhez természetesen ultrahangszelvény egyidejű alkalmazása is szükséges. Ez a szűrésnél azonban nem okoz obstrukciót, az eddigi tapasztalatok alapján ez 17 G-tól a 22 G (gauge, 1,473–0,71 mm külső átmérő) tőig nem fordul elő. A transzducert azonban nem érdemes túlzottan rányomni a felületre, mert a struktúrák disztorzióját okozhatja, és így a szűrást megnehezítheti. DRA esetében a kar pronált helyzetben kerül lefektetésre. Ultrahang használatával 21 G tüvel történik a szűrés az első artériafal megszűrésével figyelve, hogy ne menjen át a hátsó artéria falon.

Az idén publikált DISCO RADIAL-vizsgálatba 657 TRA-n és 650 DRA-n átesett beteget vontak be és a periprocedurális szövődményeket vizsgálták. RAO tekintetében nem volt különbség a két csoport között (0,91% és 0,31%; $p=0,29$). Patent hemosztázis 94,4%-ban volt a TRA esetében. Terápia „cross-over” nagyobb arányban fordult elő a DRA-nál (3,5% és 7,4%; $p=0,002$) a medián hemosztázis idő rövidebb volt a DRA esetében (180 és 153 perc; $p<0,001$). Radiálisartéria-spasmus nagyobb arányban jelentkezett a DRA-t alkalmazva (2,7% és 5,4%; $p=0,015$). Az összes vérzéses esemény és a vaszkuláris komplikációk előfordulásában nem volt különbség a két csoport között. A DRA során előfordulhat a radiális ideg sérülése, emiatt a DRA-t a TRA-val a beavatkozást követő kéz használati funkció tekintetében is született tanulmány. 321 betegnél posztprocedurálisan funkcionális tesztekkel és kérdőívekkel mérték fel a potenciális károsodás mértékét. A DRA esetében nem rögzítettek rosszabb

eredményeket sem az ügyességet, sem az érzékelést értékelő paraméterekben (46). Ehhez hasonló klinikai vizsgálat a TRA bevezetésekor is volt, amellyel összehasonlítva a betegek arányosan kevesebb, mint fele annyi szűráshoz asszociált fájdalomról számoltak be, amely részben a kézháton található kisebb számú érző idegvégződésnek tulajdonítható (47).

Következtetések

A radiális artéria hemosztázisa a technika térnyerésével a beavatkozások nagy száma miatt kiemelt fontosságú. A szövődmények előfordulásának további csökkentése a patent hemosztázis, a facilitált nyomókötések, valamint a DRA használatával elérhető. Az új típusú eszközök és a radiális kórtól optimális alkalmazásának érdekében további randomizált, kettős vak klinikai vizsgálatok szükségesek.

Nyilatkozat

A szerzők kijelentik, hogy az összefoglaló közlemény megírásával kapcsolatban nem áll fenn velük szemben pénzügyi vagy egyéb lényeges összeütközés, összeférhetetlenségi ok, amely befolyásolhatja a közleményben bemutatott eredményeket, az abból levont következtetéseket vagy azok értelmezését.

Irodalom

1. Carnepeu L. Original Studies Percutaneous Radial Artery Approach for Coronary Angiography. *Catheterization and Cardiovascular Diagnosis* 1989; 16: 3–7. <https://doi.org/10.1002/ccd.1810160103>
2. Kiemeneij F, Laarman GJ. Percutaneous Transradial Artery Approach for Coronary Stent Implantation. *Catheterization and Cardiovascular Diagnosis* 1993; 30: 173–8. <https://doi.org/10.1002/ccd.1810300220>
3. Mamas MA, Bch BM, Anderson SG, et al. Baseline Bleeding Risk and Arterial Access Site Practice in Relation to Procedural Outcomes After Percutaneous Coronary Intervention 2014. *J Am Coll Cardiol* 2014 Oct 14;64(15):1554–64. <https://doi.org/10.1016/j.jacc.2014.05.075>
4. Mitchell MD, Hong JA, Lee BY, et al. Systematic Review and Cost-Benefit Analysis of Radial Artery Access for Coronary Angiography and Intervention 2012. *Circ Cardiovasc Qual Outcomes*. 2012 Jul 1;5(4):454–62. <https://doi.org/10.1161/circoutcomes.112.965269>
5. Aminian A, Saito S, Takahashi A, et al. Comparison of a new slender 6 Fr sheath with a standard 5 Fr sheath for transradial coronary angiography and intervention: RAP and BEAT (Radial Artery Patency and Bleeding, Efficacy, Adverse event), a randomised multicentre trial. *EuroIntervention* 2017 Aug 1; 13(5): e549–56. <https://doi.org/10.4244/eij-d-16-00816>
6. Miyasaka M, Tada N, Kato S, et al. Sheathless catheter in transradial percutaneous coronary intervention for ST-segment elevation myocardial infarction. *Catheterization and Cardiovascular Interventions* 2016 May 1; 87(6): 1111–7. <https://doi.org/10.1002/ccd.26144>
7. Zhao H, Banerjee S, Chen H, Li H. Transradial percutaneous coronary intervention for left main bifurcation lesions using 7.5-Fr sheathless guide catheter. *Medicine (United States)* 2018 May 1; 97(18). <https://doi.org/10.1097/MD.00000000000010678>
8. Borrie A, Fairley S, Harding SA, Dens J. First Experience Using the Sheathless Hyperion Guiding Catheter System Designed for Direct Insertion. Vol. 2022, *Journal of Interventional Cardiology Hindawi Limited*; 2022. <https://doi.org/10.1155/2022/5668728>
9. Tosti R, Özkan S, Schainfeld RM, Eberlin KR. Radial Artery Pseudoaneurysm. *Journal of Hand Surgery* 2017 Apr 1; 42(4): 295.e1–295.e6. <https://doi.org/10.1016/j.jhssa.2017.01.024>
10. Aoun J, Hattar L, Dgayli K, Wong G, Bhat T. Update on complications and their management during transradial cardiac catheterization. Vol. 17, *Expert Review of Cardiovascular Therapy* Taylor and Francis Ltd; 2019.

- p. 741–51. <https://doi.org/10.1080/14779072.2019.1675510>
11. Mehta A, Bath A, Kalavakunta J. Arteriovenous fistula: Rare complication of radial artery access. Vol. 13, *BMJ Case Reports* BMJ Publishing Group; 2020. 13(12):e237278. <https://doi.org/10.1136/bcr-2020-237278>
 12. Agostoni P, Biondi-Zoccai GGL, de Benedictis ML, et al. Radial versus femoral approach for percutaneous coronary diagnostic and interventional procedures: Systematic overview and meta-analysis of randomized trials. *J Am Coll Cardiol* 2004 Jul 21;44(2): 349–56. <https://doi.org/10.1016/j.jacc.2004.04.034>
 13. Jolly SS, Yusuf S, Cairns J, et al. Radial versus femoral access for coronary angiography and intervention in patients with acute coronary syndromes (RIVAL): a randomised, parallel group, multicentre trial. *Lancet [Internet]* 2011; 377. Available from: www.thelancet.com [https://doi.org/10.1016/s0140-6736\(11\)60404-2](https://doi.org/10.1016/s0140-6736(11)60404-2)
 14. Valgimigli M, Frigoli E, Leonardi S, et al. Radial versus femoral access and bivalirudin versus unfractionated heparin in invasively managed patients with acute coronary syndrome (MATRIX): final 1-year results of a multicentre, randomised controlled trial. *The Lancet* 2018 Sep 8; 392(10150): 835–48. [https://doi.org/10.1016/s0140-6736\(18\)31714-8](https://doi.org/10.1016/s0140-6736(18)31714-8)
 15. Sinha SK, Jha MJ, Mishra V, et al. Radial artery occlusion – incidence, predictors and long-term outcome after TRANSradial catheterization: Clinico-doppler ultrasound-based study (RAIL-TRAC study). *Acta Cardiol* 2017; 72(3): 318–27. <https://doi.org/10.1080/00015385.2017.1305158>
 16. Sandoval Y, Bell MR, Gulati R. Transradial Artery Access Complications. Vol. 12, *Circulation: Cardiovascular Interventions* Lippincott Williams and Wilkins; 2019. <https://doi.org/10.1161/circinterventions.119.007386>
 17. Bernat I, Horak D, Stasek J, et al. ST-segment elevation myocardial infarction treated by radial or femoral approach in a multicenter randomized clinical trial: The STEMI-RADIAL trial. *J Am Coll Cardiol* 2014 Mar 18; 63(10): 964–72. <https://doi.org/10.1016/j.jacc.2013.08.1651>
 18. Rao S v, Hess CN, Barham B, et al. A Registry-Based Randomized Trial Comparing Radial and Femoral Approaches in Women Undergoing Percutaneous Coronary Intervention The SAFE-PCI for Women (Study of Access Site for Enhancement of PCI for Women) Trial. 2014. <https://doi.org/10.1016/j.jcin.2014.04.007>
 19. Romagnoli E, Biondi-Zoccai G, Sciahbasi A, et al. Radial versus femoral randomized investigation in st-segment elevation acute coronary syndrome: The rifle-steacs (radial versus femoral randomized investigation in st-elevation acute coronary syndrome) study. *J Am Coll Cardiol* 2012 Dec 18; 60(24): 2481–9. <https://doi.org/10.1016/j.jacc.2012.06.017>
 20. Santas E, Bodí V, Sanchis J, et al. The Left Radial Approach in Daily Practice. A Randomized Study Comparing Femoral and Right and Left Radial Approaches. *Revista Española de Cardiología (English Edition)* 2009 May; 62(5): 482–90. [https://doi.org/10.1016/S0300-8932\(09\)71028-0](https://doi.org/10.1016/S0300-8932(09)71028-0)
 21. ALLEN E v. THROMBOANGIITIS OBLITERANS. *Am J Med Sci* 1929; 178(2): 237–43.
 22. Dhingra N, Safe Injection Global Network, World Health Organization. WHO guidelines on drawing blood: best practices in phlebotomy. 109 p.
 23. Barbeau GR, Arsenault F, Dugas L, et al. Evaluation of the ul-nopalmar arterial arches with pulse oximetry and plethysmography: Comparison with the Allen’s test in 1010 patients. *Am Heart J* 2004 Mar; 147(3): 489–93. <https://doi.org/10.1016/j.ahj.2003.10.038>
 24. Jirous S, Bernat I, Slezak D, et al. Post-procedural radial artery occlusion and patency detection using duplex ultrasound vs. The reverse Barbeau test. *European Heart Journal, Supplement* 2020; 22: F23–9. <https://doi.org/10.1093/eurheartj/suaa095>
 25. da Silva R, Britto P, Joaquim R, et al. Clinical accuracy of reverse Barbeau test in the diagnosis of radial artery occlusion after transradial catheterization. *Journal of Transcatheter Interventions* 2021 Feb 19; 29: 1–6. <https://doi.org/10.31160/JOTCI202129A20200037>
 26. Fischman AM, Swinburne NC, Patel RS. A Technical Guide Describing the Use of Transradial Access Technique for Endovascular Interventions. *Tech Vasc Interv Radiol* 2015 Jun 1; 18(2): 58–65. <https://doi.org/10.1053/j.tvir.2015.04.002>
 27. Gharakhani M, Emami F. Effect of Heparin Administration during Coronary Angiography on Vascular or Peripheral Complications: A Single-Blind Randomized Controlled Clinical Trial Iran J Med Sci December 2013; 48: Vol. 38, no. 4 pp. 321 – 326 <http://ijms.sums.ac.ir/>
 28. Rao SV, Ohman EM. Anticoagulant therapy for percutaneous coronary intervention. Vol. 3, *Circulation: Cardiovascular Interventions* 2010; 80–8. <https://doi.org/10.1161/CIRCINTERVENTIONS.109.884478>
 29. da Silva RL, de Andrade PB, Dangas G, et al. Randomized Clinical Trial on Prevention of Radial Occlusion After Transradial Access Using Nitroglycerin: PATENS Trial. *JACC Cardiovasc Interv [Internet]* 2022; 15(10): 1009–18. Available from: <https://www.sciencedirect.com/science/article/pii/S1936879822005167>
 30. Da Silva RL, Dangas GD, de Andrade PB, Joaquim RM, da Silva TRW, Fattah T, et al. Effect of randomized prophylactic nitroglycerin on radial artery spasm during transradial catheterization: An analysis based on operator experience. *Catheterization and Cardiovascular Interventions* 2023; <https://doi.org/10.1002/ccd.30541>
 31. Hizoh I, Majoros Z, Major L, G, et al. Need for prophylactic application of verapamil in transradial coronary procedures: a randomized trial. The VITRIOL (is Verapamil In TransRadial Interventions Omittable?) trial. *J Am Heart Assoc* 2014; 3(2). <https://doi.org/10.1161/JAHA.113.000588>
 32. Pancholy S, Coppola J, Patel T, Roke-Thomas M. Prevention of radial artery occlusion – Patent Hemostasis Evaluation Trial (PROPHET study): A randomized comparison of traditional versus patency documented hemostasis after transradial catheterization. *Catheterization and Cardiovascular Interventions* 2008 Sep 1; 72(3): 335–40. <https://doi.org/10.1002/ccd.21639>
 33. Roghani F, Tajik M, Khosravi A. Compare Complication of Classic versus Patent Hemostasis in Transradial Coronary Angiography. *Adv Biomed Res* 2017; 6(1): 159. https://doi.org/10.4103/abr.abr_164_16
 34. Edris A, Gordin J, Sallam T, et al. Facilitated patent haemostasis after transradial catheterisation to reduce radial artery occlusion. *EuroIntervention* 2015 Nov 1; 11(7): 765–71. <https://doi.org/10.4244/eijv11i7a153>
 35. Kabeer M, Venugopalan PP, Subhash VC. Pre-hospital Hemorrhagic Control Effectiveness of Axiostat® Dressing Versus Conventional Method in Acute Hemorrhage Due to Trauma. *Cureus* 2019 Aug 30. <https://doi.org/10.7759/cureus.5527>
 36. Roberts JS, Niu J, Pastor-Cervantes JA. Comparison of Hemostasis Times with a Chitosan-Based Hemostatic Pad (Clo-SurPlus RadialTM) vs Mechanical Compression (TR Band®) Following Transradial Access: A pilot Study. *Cardiovascular Revascularization Medicine* 2019 Oct 1; 20(10): 871–4. <https://doi.org/10.1016/j.carrev.2018.11.026>
 37. Hu Z, Zhang DY, Lu ST, Li PW, Li SD. Chitosan-based composite materials for prospective hemostatic applications. Vol. 16, *Marine Drugs* MDPI AG; 2018. 2018 Aug 4;16(8):273. <https://doi.org/10.3390/md16080273>
 38. Pathan AZ, Aijaz S, Sheikh S, Sattar S. Randomized trial comparing radial hemostasis techniques; catechol conjugated chitosan pad (InnoSEAL) versus pneumatic compression band. *Catheterization and Cardiovascular Interventions* 2021 Aug 1; 98(2): E181–7. <https://doi.org/10.1002/ccd.29578>
 39. Seto AH, Rollefson W, Patel MP, et al. Radial haemostasis is facilitated with a potassium ferrate haemostatic patch: The Statseal with TR Band assessment trial (STAT). *EuroIntervention* 2018 Dec 1; 14(11): 1236–42. <https://doi.org/10.4244/eij-d-18-00101>
 40. Kulyassa P, Németh BT, Ehrenberger R, et al. The Design and Feasibility of the: Radial Artery Puncture Hemostasis Evaluation – RAPHE Study, a Prospective, Randomized, Multicenter Clinical Trial. *Front Cardiovasc Med* 2022 May 27; 9. <https://doi.org/10.3389/fcvm.2022.881266>
 41. Ruzsa Z, Toth J, Nyerges A, et al. BUDA SNUFF-BOX study: Ultrasound guided distal transradial access for coronary angiography and angioplasty using 5F guiding or 6F sheathless guiding system [Internet]. Available from: https://doi.org/10.1093/eurheartj/ehy566.P6370https://academic.oup.com/eurheartj/article/39/suppl_1/ehy566.P6370/5081656
 42. Babunashvili A, Dundua D. Recanalization and reuse of early occluded radial artery within 6 days after previous transradial diagnostic procedure. *Catheterization and Cardiovascular Interventions* 2011 Mar 1; 77(4): 530–6. <https://doi.org/10.1002/ccd.22846>
 43. Ruzsa Z, Csavajda Á, Nemes B, et al. Distal Radial Artery Access for Superficial Femoral Artery Interventions. *Journal of Endovascular Therapy* 2021 Apr 1; 28(2): 255–61. <https://dx.doi.org/10.1177/1526602820963022>
 44. Hadjivassiliou A, Kiemeneij F, Nathan S, Klass D. Ultrasound-guided access to the distal radial artery at the anatomical snuffbox for catheter-based vascular interventions: A technical guide. *EuroIntervention* 2021; 16(16): 1342–8. <https://doi.org/10.4244/EIJ-D-19-00555>
 45. van Leeuwen MAH, Hollander MR, van der Heijden DJ, et al. The ACRA Anatomy Study (Assessment of Disability After Coronary Procedures Using Radial Access): A Comprehensive Anatomic and Functional Assessment of the Vasculature of the Hand and Relation to Outcome After Transradial Catheterization. *Circ Cardiovasc Interv* 2017 Nov 1; 10(11). <https://doi.org/10.1161/circinterventions.117.005753>
 46. Sgueglia GA, Hassan A, Harb S, et al. International Hand Function Study Following Distal Radial Access: The RATATOUILLE Study. *JACC Cardiovasc Interv [Internet]* 2022; 15(12): 1205–15. Available from: <https://www.sciencedirect.com/science/article/pii/S193687982200841X>
 47. van Leeuwen MAH, van der Heijden DJ, Hermie J, et al. The long-term effect of transradial coronary catheterisation on upper limb function. *EuroIntervention* 2017 Feb 1; 12(14): 1766–72. <https://doi.org/10.4244/eij-d-15-00395>