

Fatális kimenetelű bal pitvari myxoma 91 éves nőbetegnél

Nagy-Kardos Cintia, Tihanyi László, Veress Gábor

Állami Szívkórház, Balatonfüred

Levelezési cím:

Dr. Kardos-Nagy Cintia, e-mail: cintikardos@gmail.com



A főszerkesztő
video-összefoglalója

91 éves kiváló általános állapotú, évek óta ismert thrombocytopeniás nőbeteg esetét ismertetjük, aki a bal pitvari myxoma nagyon valószínű diagnózisát követő 2 héttel agyi embolizáció következtében elhunyt. Az általunk tervezett invazív kivizsgálásra és műtéti beavatkozásra már nem került sor.

Kulcsszavak: bal pitvari myxoma, embolia cerebri, thrombocytopenia

Fatal left atrial myxoma in a 91-year-old female patient

We describe the case of a 91-year-old woman in excellent general condition with known thrombocytopenia for many years who died as a result of cerebral embolisation two weeks after the very likely diagnosis of left atrial myxoma. The invasive examination and surgical intervention we had planned did not take place.

Keywords: myxoma in the left atrium, embolia cerebri, thrombocytopenia

Bevezetés

Autopszia során észlelt primer szívtumor gyakorisága <1/2000. A primer szívtumorkok az esetek közel 80%-ában benignusak. Myxoma a leggyakoribb primer szívtumor. Nőknél 2-4-szer gyakoribb, mint férfiaknál, kivéve a nagyon ritka familiáris formáknál (Carney komplex), ahol a férfiakat érinti inkább az entitás. A myxomák legnagyobb része, kb. 75-80%-a a bal pitvarban jelenik meg, de más szívüregekben is előfordulhatnak (1).

Noha a myxomák szövettanilag a benignus tumorok közé sorolandók, fatális kimenetelű szövődményeket okozhatnak, leggyakrabban szisztémás embolizációt. Még idősebb korban is törekedni kell a korai műtéti megoldásra az életet fenyegető komplikációk miatt.

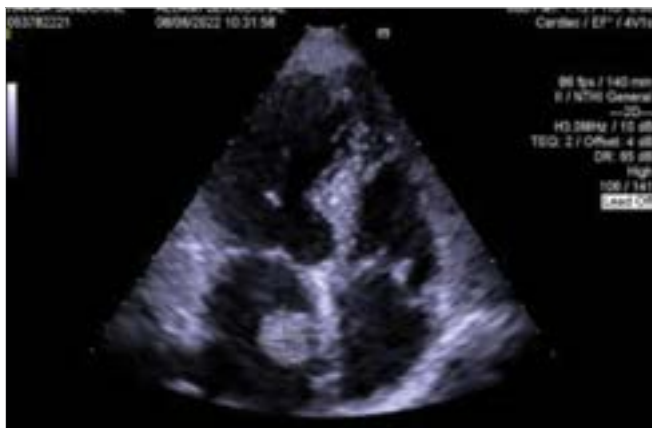
Esetbemutató

A 91 éves nőbeteg kórlefolását ismertetjük, akinek anamnéziséből évtizedek óta ismert és kezelt hiper-

tónia, bal oldali neoplasia miatti emlőműtét, NSTEMI kapcsán intervenció (2008), rekeszsérv miatti opus és gravis thrombocytopenia (38 000/μl) emelendő ki. A thrombocytopenia háttérében álló okok kivizsgálására nem került sor.

2022 februárjában intermittáló paraplegia tüneteivel került a székesfehérvári neurológiára, ahol CT-vizsgálattal akut iszkémiás történést kizártak, krónikus vaszkuláris léziók kerültek leírásra mindkét oldali ACM ellátási területen. 24 óra alatt tüneteire regrediáltak, és a beteget otthonába bocsátották. Laborleleteiből 47 000/μl thrombocytaszáma emelendő ki.

Ezt követően a beteg több alkalommal rossz közérzetre, mellkasi diszkomfortérzésre, gyengeségre panaszkodott, ezért került kardiológiai ambulanciánkra 2022 júniusában. Vizsgálataink során jó szisztolés balkamra-funkciót, jó longitudinális jobbkamra-funkciót, továbbá a bal pitvarban egy 20×20 mm-es, a septum falához széles alappal rögzülő terimét találtunk (1. ábra). A thrombocytaszám 38 000/μl volt, vörösvérsejt 4,8 millió/μl, fehérvérsejt 7,2 G/l, máj- és vesefunkciók re-



1. ÁBRA. 20x20 mm-es bal pitvari myxoma gyanús képlet csúcsi 4-üregű metszetből a 91 éves nőbetegben

ferenciatartományon belül voltak. EKG-n sinusritmus ábrázolódott normál repolarizációval. A beteg vérnyomása 185/105 Hgmm volt, pulzusa 61/perc, körlevegőn szaturációja 97-98% körüli értékeken mozgott az alábbi gyógyszerek szedése mellett: 75 mg clopidogrel, 2x4 mg doxazosin, 2x12,5 mg carvedilol, 1x10/2,5 mg perindopril/indapamid és 1x100 mg allopurinol. A beteg sürgős invazív kivizsgálását szorgalmaztuk.

Két héttel később otthonában ismételten végtagzsibbadás, majd fluktuáló jelleggel kialakult mind a négy végtagját érintő paresis jelentkezett megtartott tudatállapot mellett. Panaszaival az OMSZ szállította a területileg illetékes kórház sürgősségi betegellátó osztályára. Az első CT-vizsgálattal akut iszkémia még nem volt kimutatható, csak a már ismert krónikus vaszkuláris léziók ábrázolódtak. A másnap hajnalban megismételt felvétele a jobb ACM ellátási területén akut agytörzsi érintettséggel járó infarktust diagnosztizáltak. A beteg klinikai állapota tovább progrediált, bal oldali súlyos hemiparesis, hideg veríték, bal oldali látótér-beszűkülés, bal oldali centrális facialis paresis jelent meg, testszerte fájdalmat jelzett. A kórház neurológiai osztályára került, ahol a thrombocytopenia miatt iv. szisztémás thrombolysist nem végeztek, és thrombectomiára sem került sor. A nap folyamán folyamatos állapotromlást észleltek, majd kontaktusképtelenné vált és 41 órával az első tünetek kialakulását követően a páciens elhunyt.

Megbeszélés

A myxoma a leggyakoribb benignus primer kardiális tumor. Nőkben a gyakorisága 2-4-szerese a férfiakénak, és túlnyomó többségben 40–60 év közötti életkorban diagnosztizálják. Szinte mindig izoláltan fordul elő, és általában a fossa ovalis környékén helyezkedik el (2). A esetek 15%-ában a betegek teljesen tünetmentesek, és a diagnózis incidentális. Ugyanakkor a myxomák okozhatnak fáradékonyságot, dyspnoet, syncopet vagy akár iszkémiás stroke-ot is (3), valamint megjelenhet

láz, anorexia, arthralgia, bőrtünetek, amik valószínűleg az emelkedett IL-6-szintre vezethetők vissza (4). Elsősorban a billentyűszájadék „golyósszelepszzerű” elzáródása vagy a szisztémás embolizáció kapcsán jelentkeznek a gravis tünetek (2). Az entitás felismerésében az echokardiográfiás vizsgálatnak sarkalatos szerepe van. A konkrét diagnózist a hisztopatológiai vizsgálat erősítheti meg. Betegünk esetében a kórboncolás elvégzését nem tartották szükségesnek.

A terápiát illetően hangsúlyozandó, hogy annak ellenére, hogy az entitás szövettanilag benignus, az életveszélyes szövődmények elkerülése végett minél gyorsabban kell a műtéti megoldásra törekedni. Egyes tanulmányok hangsúlyozzák, hogy a betegek antikoagulációja nem protektív ebben a betegségben a szisztémás embolizáció miatt kialakuló szövődményekkel szemben. A tumor reszekciója az egyetlen effektív terápia (4).

A szakirodalomban néhány közlemény felveti a kapcsolatot az atrialis myxomák és az idiopátiás thrombocytopenia között, mivel számos esetben thrombocytaszám-emelkedést tapasztaltak a myxoma eltávolítását követően (5). Vérlemezkeszám-csökkenés jelentkezhet csökkent termelődés, fokozott pusztulás, vagy a megnövekedett lépben való szekvesztrációjuk révén. Jelenleg a thrombocytopenia kialakulásának konkrét mechanizmusa myxomás betegekben ismeretlen, ám immunhisztokémiai vizsgálatok arra utalnak, hogy a CD31 (thrombocyt endothelsejt adhesziós molekula – PECAM-1) expressziója révén, a vérlemezkekben végbemenő változások hozzájárulhatnak a thrombocyták számának csökkenéséhez (6).

Következtetések

Az általunk ismertetett esetből is az a tanulság vonható le, hogy a definitív terápia érdekében mielőbb sebészi megoldás szükséges (7, 8). A recidiváló stroke-ok esetében idősebb életkorban is gondolni kell arra, hogy a háttérben pitvari myxoma is állhat. Felmerülhet, hogy 91 éves korban fel lehet-e vállalni a műtét kockázatát, ám az irodalmi adatok alapján nemcsak lehet, hanem kell is, természetesen a beteg általános állapotának maximális figyelembevételével (9). Sajnos a mi betegünkénél erre már nem kerülhetett sor az idő rövidege miatt. A nemzetközi tapasztalatok alapján a műtét biztonságos. A sikeres műtét után a posztoperatív túlélés megegyezik a nem- és korazonos populáció várható élettartamával. Recidíva ritkán előfordulhat, ezért a betegek szoros kardiológiai követése feltétlenül javasolt (10).

Limitációk

Látóterünkbe a beteg életének utolsó két hetében került. Sajnos az idő rövidege miatt invazív kivizsgálásra nem került sor, a hozzátartozók nyomtatékos kérésének

eleget téve az autopszia elmaradt, így definitív diagnózis nem születhetett postmortem sem. A recidiváló stroke-ok és a myxoma kapcsolata esetünkben kézenfekvőnek tűnik. A kardiális tumor már valószínűleg korábban is jelen volt, ám embóliaforrás-kutatás nem történt.

Nyilatkozat

A szerzők kijelentik, hogy az esetismertetés megírásával kapcsolatban nem áll fenn velük szemben pénzügyi vagy egyéb lényeges összeütközés, összeférhetlenségi ok, amely befolyásolhatja a közleményben bemutatott eredményeket, az abból levont következtetéseket vagy azok értelmezését.

Irodalom

1. Rao AK. Rush University Medical Center, MSD Manual, Cardiac tumors, Feb 2021.
2. Kumar V, Abbas AK, Aster JC. Robbins Basic Pathology, 10th edition
3. Gil J, Marmelo B, Abreu L, et al. Silent cardiac tumor with neurological manifestations. Journal of Cardiology Cases Elsevier; 20 Dec 2016. <https://doi.org/10.1016/j.jccase.2016.12.005>

4. Mendoza CE, Rosado MF, Bernal L. The role of interleukin-6 in cases of cardiac myxoma. Texas Heart Institute Journal 2001; 28(1): 3–7.
5. Akhtar J, Wasay M, Rauf J. Atrial myxoma: a rare case of cardioembolic stroke, BMJ Case report. 7 Sept 2012. <https://doi.org/10.1136/bcr.2012.006176>
6. Karima T, Bouthaina B, Abdeddayem H, et al. Giant cardiac myxoma in a patient with thrombocytopaenia: is there a physiopathologic link? Pan African Medical Journal 16 Dec 2020; 37(348). <https://www.panafrican-med-journal.com/content/article/37/348/full>
7. Nakamura M, Sakakibara Y, Ikuno T, et al. Thrombocytopenia recovered by surgical resection of a myxoma. Journal of Cardiology Cases 2019; 19: 97–100. <https://doi.org/10.1016/j.jccase.2018.12.008>
8. Keeling IM, Oberwalder P, Anelli-Monti M, et al. Cardiac myxomas: 24 years of experience in 49 patients. Eur J Cardiothorac Surg 2002 Dec; 22(6): 971–7. [https://doi.org/10.1016/S1010-7940\(02\)00592-4](https://doi.org/10.1016/S1010-7940(02)00592-4)
9. Asai Y, Ichimura K, Kaneko M, et al. Treatment of life-threatening huge atrial myxoma: Report of two cases. Surgery Today 1999; 29: 813–816. <https://doi.org/10.1007/BF02482336>
10. Mahmoud D, Aldoori J, Taha A. Giant Left Atrial Myxoma in an Elderly Man: Case Report. Case Reports in Clinical Medicine 2014, 3: 226–230. <https://doi.org/10.4236/crcm.2014.34052>
11. Schaff HV, Mullany CV. Surgery for cardiac myxomas. Semin Thorac Cardiovasc Surg 2000 Apr; 12(2): 77–88. <https://doi.org/10.1053/ct.2000.5079>



Látogasson el weboldalunkra, ahol sok szakmai aktualitás mellett további kardiológiai témájú szakmai anyagokat talál:

- összefoglaló közlemények, szócikkek,
- hazai és kongresszusi beszámolók,
- videointerjúk belföldi és külföldi szaktekintélyekkel,
- videotudósítások belföldi és külföldi kongresszusokról,
- szakmai hírek, aktuális események

www.kardiologiaonline.hu