

Sternotomia S-ICD-t viselő beteg esetében

Németh Marianna, Daróczi László, Oszthimer István,
Parázs Nóra, Hartyánszky István Ifj., Gellér László,
Merkely Béla, Zima Endre



A szerkesztő
video-összefoglalója

Semmelweis Egyetem, Városmajori Szív- és Érgyógyászati Klinika, Budapest

Levelezési cím:

Dr. Németh Marianna, e-mail: marianna.nemeth.md@gmail.com

Az utóbbi évtizedben a szubkután implantálható kardioverter defibrillátorok (S-ICD) az együregű transzvenás ICD-rendszerek megfelelő alternatíváivá váltak válogatott betegek esetében. Korlátozottak azonban a tapasztalatok azon S-ICD-vel élő betegekkel kapcsolatban, akiknél sternotomia végzése szükséges. Szívműtét során emiatt aggályok merülhetnek fel az elektróda károsodása, az elektróda újra elhelyezése, valamint a szegycsontzáró drótok és az elektróda között esetlegesen kialakuló interferencia miatt.

Kulcsszavak: szubkután implantálható kardioverter defibrillátor, S-ICD, sternotomia

Sternotomy for a patient with S-ICD

Over the last decade, subcutaneous implantable cardioverter defibrillators (S-ICDs) have become suitable alternatives to single-chamber transvenous ICD systems in selected patients. However, there is limited experience with patients with S-ICDs who require a sternotomy. There are also concerns about electrode damage during cardiac surgery, electrode placement after sternal closure, and potential interference between the electrode and the sternal closure wires.

Keywords: subcutaneous implantable cardioverter defibrillator, S-ICD, sternotomy

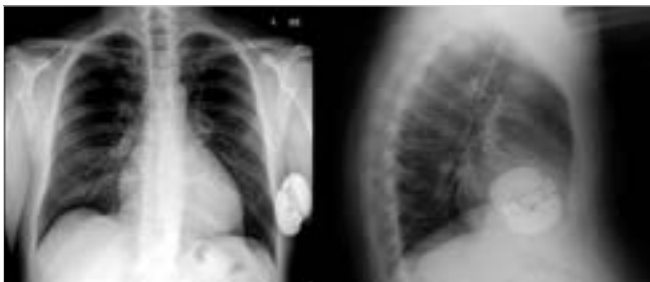Bevezetés

Bár a beültethető kardioverter defibrillátor rendszerek (ICD) első megjelenésüket követően jelentős technikai fejlődésen mentek keresztül felépítés, telepélettartam, miniatürizálás tekintetében, akut és hosszú távú szövődmények 0,9-3,8%-ban jelentkezhetnek betegévenként (1, 2). A várható elektródameghibásodási arány megközelíti a 20%-ot a 10 éves elektródák esetében (3). A szubkután ICD (S-ICD) a transzvenás defibrillátor (TV-ICD) megfelelő alternatívájává vált válogatott betegcsoportban. Korlátozott tapasztalatokkal rendelkezünk azonban azon S-ICD-vel élő betegek ellátásával kapcsolatban, akiknél sternotomia végzése szükséges. Aggályok merülnek fel az ICD-elektroda sérülése, sternotomia utáni elhelyezése valamint a szegycsontzáró drótok és az elektróda közötti esetleges érintkezés és az ebből származó oversensing miatt.

Esetismertetés

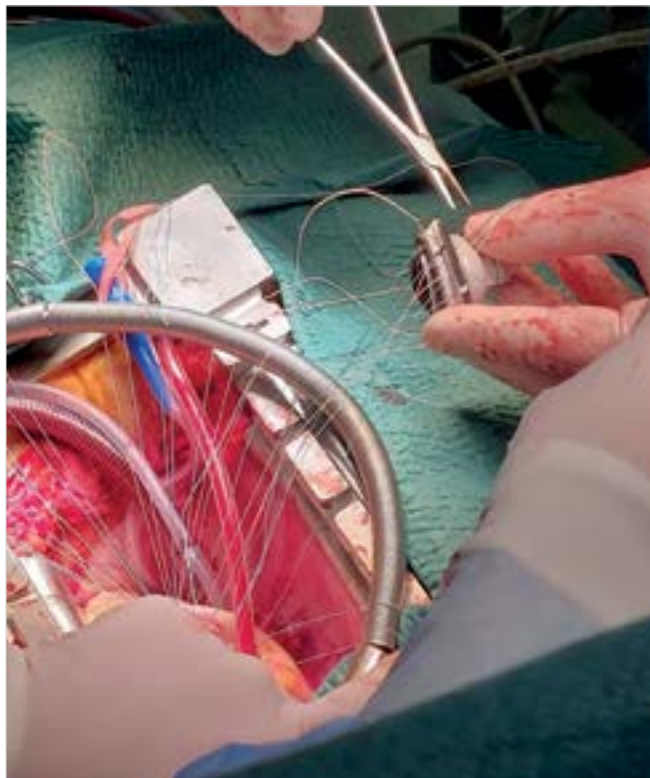
A 44 éves férfi beteg 2021 júniusában kamrafibrilláció miatt sikeres reanimáción, majd S-ICD (Boston Scientific, Emblem A219) beültetésén esett át Angliában (1. ábra). A reanimációból fakadóan a betegnél enyhe fokú neurológiai károsodás maradt vissza. Anamnézisében ismert betegség nem szerepelt. Koronarográfia intervenciót indokló koszorúér-szűkületet nem mutatott. Szívtultrahang-vizsgálat megtartott bal kamrai ejekciós frakció (EF: 50%) mellett súlyos Barlow-típusú bileaflet mitralis prolapsust igazolt. Szívműtétre való előkészítése már Magyarországon történt. 2022. január elején ICD-működés miatt került felvételre klinikánkra. A készülék lekérdezése során gyors kamrai tachycardia (VT) látszott, amelyet a készülék sikeresen megszüntetett. A betegnél megfelelő előkészítést követően sürgető szívműtétet végeztünk. Median sternotomiát

A kézirat 2023. 02. 02-án érkezett a szerkesztőségbe, 2023. 02. 21-én került elfogadásra.

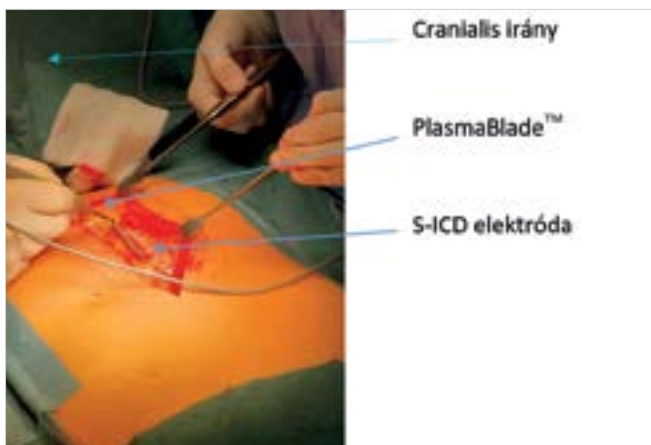


1. ÁBRA. MVR-műtét előtti AP- és oldalirányú mellkas-röntgenfelvétel

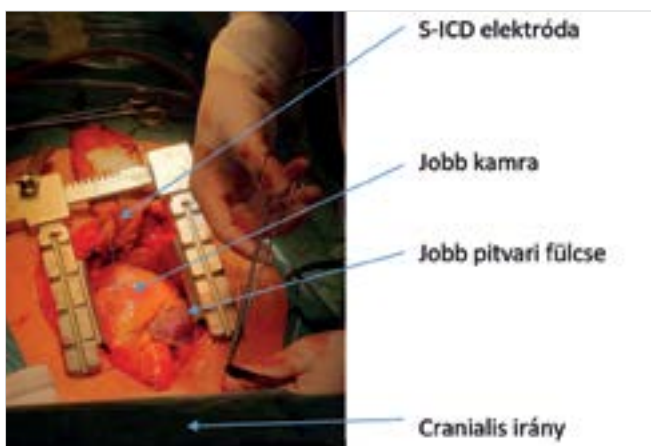
megelőzően a bőrmetszést követően PlasmaBlade™ diatermiás eszköz segítségével preparáltuk a szubkután réteget (2. ábra). Sérülésmentesen felszabadítottuk az ICD-elektrodát, amelyet Betadinos törlőbe csomagolva félre hajtottunk a műtéti területről (3. ábra). A mitrális műbillentyű beültetése (MVR) a szokásos módon zajlott. Mechanikus mitrális műbillentyűt (Sorin Bicarbon, 33 mm) implantáltunk (4. ábra). A szegycsontot ZipFix™-szel (Synthes GmbH, Oberdorf, Switzerland) zártuk az ICD-elektroda és a szegycsont dróttjai kö-



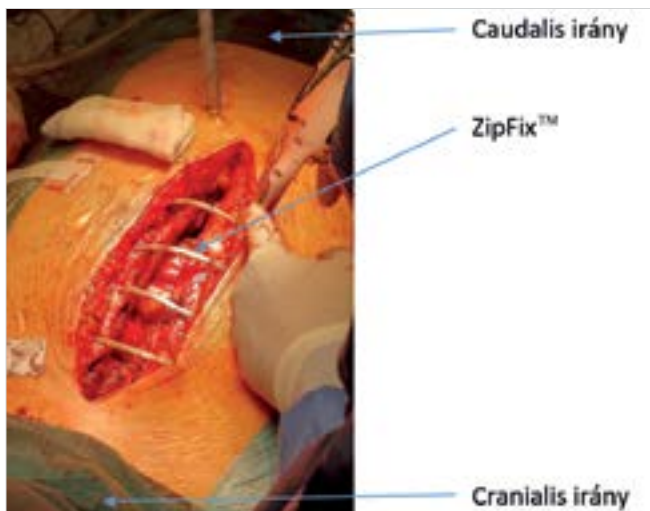
4. ÁBRA. Mitrális mechanikus műbillentyű-beültetés



2. ÁBRA. S-ICD-elektroda kipreparálása PlasmaBlade™ segítségével

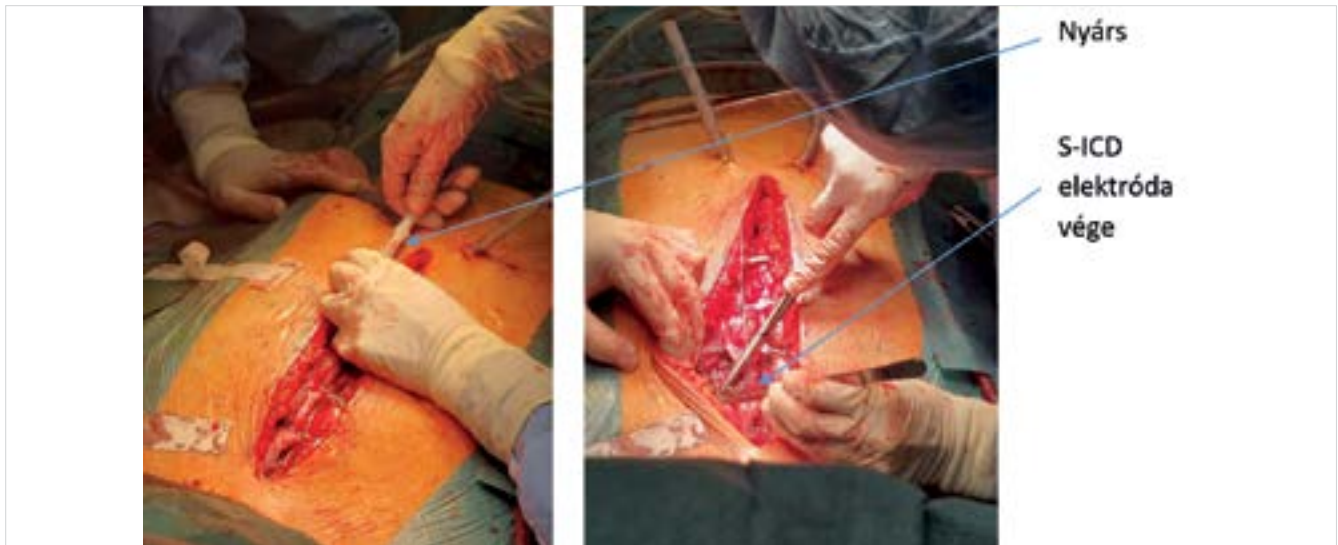

3. ÁBRA. Az S-ICD-elektroda elhelyezése az MVR-műtét során

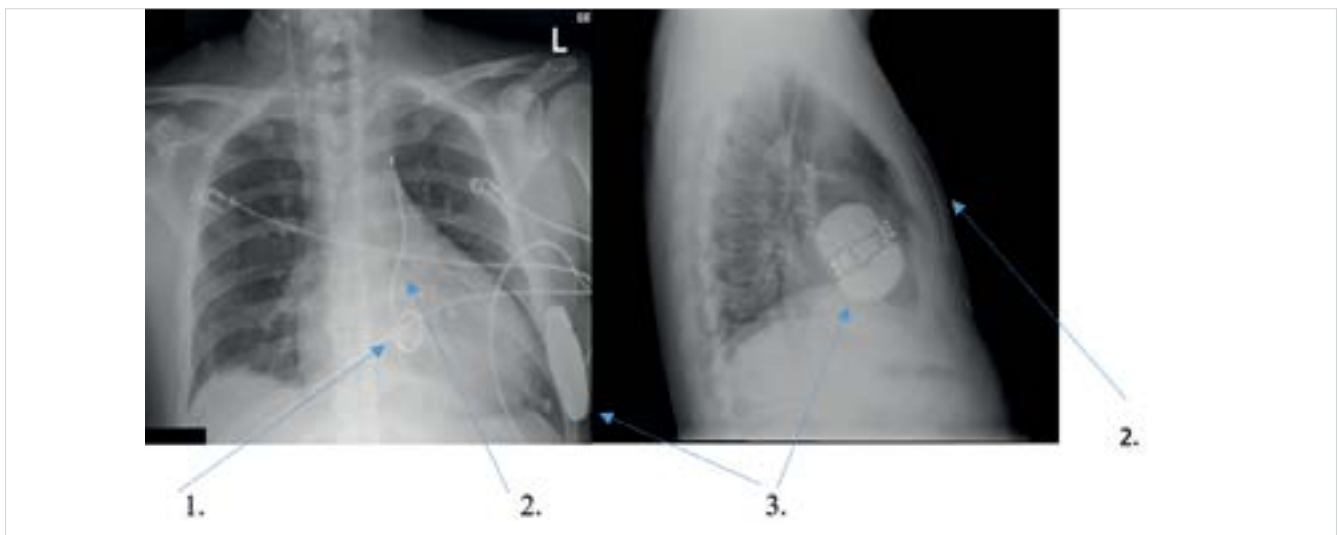


5. ÁBRA. Szegycsont zárása ZipFix™-szel

zötti esetleges interferencia megelőzésére (5. ábra). Nyárs segítségével a középvonaltól 1 cm-re balra repozicionáltuk az ICD-elektrodát a szubkután rétegbe. Az elektróda disztális végét öltéssel rögzítettük (6. ábra). Műtét végén a készülék lekerdezése során minden mérhető paraméter rendben volt. Defibrillációs treshold tesztet (DFT) tekintettel a friss sternotomiára, műtét végén nem végeztünk. A műtét utáni kétirányú mellkas-röntgenfelvétel a műtét előtti képpel megegyező elektróda és ICD-telep pozíciót mutatott (7. ábra).



6. ÁBRA. Az S-ICD-elektroda visszahelyezése nyárs segítségével a szubkután szövetbe és disztális végének rögzítése



7. ÁBRA. MVR-műtét utáni AP (fekvő) és oldal irányú (álló) mellkas-röntgenfelvétel

Megbeszélés

Az Európai Kardiológus Társaság (ESC) 2022. évi, kamrai ritmuszavarokról és hirtelen szívhalálról szóló állásfoglalásában IIa osztályú (B-szintű evidencia) ajánlást fogalmazott meg S-ICD használatával kapcsolatban olyan klasszikus ICD-indikációval rendelkező betegeknél, akiknél nincs szükség antibradycardia-ingerlésre, kardiális reszinkronizációs kezelésre (CRT), vagy antitachycardia (ATP) ingerlésre (4). Az „ideális” S-ICD-jelöltek azok a fiatal, hosszú várható élettartammal bíró betegek, akik hajlamosak magas frekvenciájú kamrai ritmuszavarokra (gyors kamrai tachycardia, kamrafibrilláció), nincs megfelelő vénás behatolási kapujuk, illetve azok a TV-ICD-beültetésen átesett betegek, akiknél elektródasérülés, -törés, zsebinfekció vagy infektív endocarditis miatt a transzvenás rendszer eltávolítása válik szükségessé.

S-ICD-t viselő betegek sternotomiája során felmerül az ICD-elektroda sérülésének veszélye. Esetünkben sikerrel használtuk a plazmakést, amely kifejezetten kardiális elektronikus eszközök biztonságos preparálására lett kifejlesztve (PlasmaBlade™, Medtronic Inc., Minneapolis, MN, USA). A radiofrekvenciás monopóláris elektrosebészeti készülék az elektrodaextrakcióra optimalizált energiatartományban működik, ezért nem égeti a szövetet és nem roncsolja az elektroda borítását úgy, mint a magasabb tartományban működő hagyományos elektrosebészeti kések (5).

Irodalmi adatok alapján ritka szövődmény, de sternumzáráson átesett S-ICD-t viselő betegnél számolni kell az esetleges interakcióval a sternumzáró fémdrót és az ICD-elektroda között.

Winter és munkatársai egy korábban mechanikus aortabílyentyű-beültetésen és CABG-műtét miatt medián

sternotomián, majd később S-ICD-beültetésen átesett beteg esetét írták le. A betegnél inappropriately sokk-leadás történt az S-ICD-elektroda és a szegycsontzáró drót között fellépő elektromos interferencia miatt. Reoperációt követően a zaj megszűnt (6). A rozsdamentes acélból készült sternumzáró drótot egyszerűsége és tartóssága miatt 1957 óta használjuk a szívsebészetben (7). A szegycsontgyógyulással kapcsolatos szövődmények (pl. dehiscencia, mediastinitis, osteomyelitis) azonban további eszközök fejlesztését tették szükségessé. Az egyik újonnan kifejlesztett eszköz a ZipFix™ implantátum, amely egy biokompatibilis poliéter-éter-keton (PEEK) összetételű, a kábelkötegelő elvén működő szegycsontzáró eszköz (8). Mivel a szövetekkel érintkező része nem tartalmaz fémet, az S-ICD-elektrodával való esetleges érintkezése nem vált ki zajérzékelést. Esetünkhöz hasonló megoldás eddig az irodalomban nem került ismertetésre. Mivel az S-ICD-beültetések száma exponenciálisan nőtt az elmúlt években, egyre nagyobb eséllyel fogunk találkozni a jövőben is hasonló kihívásokkal, amelyre megoldást jelenthet az általunk alkalmazott technika alkalmazása. Bár a jelenleg érvényben lévő ajánlások javasolják a DFT elvégzését elsődleges S-ICD-beültetés és generátorcsere kapcsán (9, 10), azonban hiányos evidenciákkal rendelkezünk olyan esetekkel kapcsolatban, amikor az elektroda repozicionálásra kerül, viszont az ICD-telep helyzete nem változik. Az irodalomban fellelhető két, az általunk bemutatotthoz hasonló esetben nem végeztek DFT-t tekintettel a friss sternotomiára, valamint a posztoperatív periódusban mért megfelelő érzékelési adatokra (11, 12). Esetünkben, az elektrodat a korábbi elhelyezkedésével egyezően reimplantáltuk, az ICD-telep helyzetén nem változtattunk és a beteg a primer beültetés során sikeres DFT-n esett át. Az MVR-műtét végén mért készülékparaméterek rendben voltak, így a műtétet követően DFT-tesztet mi sem végeztünk. A jelenleg folyamatban lévő PRAETORIAN-DFT-vizsgálat eredményei ismeretében várhatóan világosabban fogunk látni a DFT szükségességével kapcsolatban S-ICD-beültetés esetén (13).

Következtetések

Az irodalomban egyelőre kevés adat áll rendelkezésre S-ICD-vel élő betegek nyitott szívűműtétével kapcsolatban felmerülő kérdések, és ezek megoldási javaslatával kapcsolatban. Esetünkben a sternotomia biztonsággal elvégezhető volt az elektroda sérülésmentes izolálásával. Nagy segítséget jelentett a speciális diatermiás (PlasmaBlade™) eszköz, amely nem okoz hősérülést az elektroda szigetelésén. A ZipFix™ sternumzáró eszköz használatával elkerülhetővé vált az irodalomból ismert elektromos interferencia az ICD-elektroda és a szegycsontzáró drótok között, valamint az ennek hatására jelentkező inappropriately sokk-leadás is. S-ICD-vel élő

betegek nyitott szívűműtét utáni DFT végzésével kapcsolatban egyelőre nem áll rendelkezésünkre ajánlás, így ezt egyedi mérlegelés alapján végezzük a PRAETORIAN-DFT-vizsgálat eredményeinek megjelenéséig.

Nyilatkozat

A szerzők kijelentik, hogy az esetismertetés megírásával kapcsolatban nem áll fenn velük szemben pénzügyi vagy egyéb lényeges összeütközés, összeférhetetlenségi ok, amely befolyásolhatja a közleményben bemutatott eredményeket, az abból levont következtetéseket vagy azok értelmezését.

Irodalom

- Vámos M, Bári Zs, Bógyi P, Duray GZ. A szubkután ICD: indikációk, beültetés, utánkötés, evidenciák. *Cardiologia Hungarica* 2017; 47: 290–295. <https://doi.org/10.26430/CHUNGARICA.2017.47.4.290>
- Duray GZ, Schmitt J, Cicek-Hartvig S, et al. Complications leading to surgical revision in implantable cardioverter defibrillator patients: comparison of patients with single-chamber, dual-chamber, and biventricular devices. *Europace* 2009; 11: 297–302. <https://doi.org/10.1093/europace/eun322>
- Kleemann T, Becker T, Doenges K, et al. Annual rate of transvenous defibrillation lead defects in implantable cardioverter-defibrillators over a period of >10 years. *Circulation* 2007; 115: 2474–2480. <https://doi.org/10.1161/CIRCULATIONAHA.106.663807>
- Zeppenfeld K, Jacob Tfelt-Hansen J, et al. 2022 ESC Guidelines for the management of patients with ventricular arrhythmias and the prevention of sudden cardiac death. Developed by the task force for the management of patients with ventricular arrhythmias and the prevention of sudden cardiac death of the European Society of Cardiology (ESC) Endorsed by the Association for European Paediatric and Congenital Cardiology (AEPC). *European Heart Journal* (2022) 00, 1–130. <https://doi.org/10.1093/eurheartj/ehac262>
- Kaya E, Totzeck M, RassafKaya T, et al. Pulsed electron avalanche knife (PEAK) PlasmaBlade™ in pacemaker and defibrillator procedures. *Eur J Med Res* 2017; 22: 49. <https://doi.org/10.1186/s40001-017-0292-7>
- Winter J, Kohlmeier A, Shin D, O'Connor S. Subcutaneous implantable cardioverter-defibrillators and sternal wires: A cautionary tale. *Circ Arrhythm Electrophysiol* 2014; 7: 986–987. <https://doi.org/10.1161/circep.113.001139>
- Julian OC, Lopez-Belio M, Dye WS, et al. The median sternal incision in intracardiac surgery with extracorporeal circulation; a general evaluation of its use in heart surgery. *Surgery* 1957; 42: 753–61. <https://pubmed.ncbi.nlm.nih.gov/13467646/>
- Melly L, Gahl B, Meinke R, Rueter F, et al. A new cable-tie-based sternal closure device: infectious considerations. *Interact Cardiovasc Thorac Surg* 2013; 17 August; 2: 219–23. discussion 223–4. Epub ahead of print 26 April 2013. <https://doi.org/10.1093/icvts/ivt183>
- Al-Khatib SM, Stevenson WG, Ackerman MJ, et al. 2017 AHA/ACC/HRS Guideline for Management of Patients With Ventricular Arrhythmias and the Prevention of Sudden Cardiac Death: Executive Summary: A Report of the American College of Cardiology/American Heart Association Task Force on Clinical Practice Guidelines and the Heart Rhythm Society. *Heart Rhythm* 2017; 15(10): e190–252. <https://doi.org/10.1016/j.hrthm.2017.10.035>
- Priori SG, Blomstrom-Lundqvist C, et al. 2015 ESC Guidelines for the management of patients with ventricular arrhythmias and the prevention of sudden cardiac death: The Task Force for the Management of Patients with Ventricular Arrhythmias and the Prevention of Sudden Cardiac Death of the European Society of Cardiology (ESC) Endorsed by: Association for European Paediatric and Congenital Cardiology (AEPC). *Eur Heart J* 2015; 17(11): 1601–87. <https://doi.org/10.1093/europace/euv319>
- Gabriels J, Donnelly J, Willner J, et al. Subcutaneous defibrillator lead management in a patient undergoing a sternotomy. *Pacing Clin Electrophysiol* 2018; 41: 1681–1683. <https://doi.org/10.1111/pace.13457>
- Saour B, Kaplan R, Ward A, et al. Management of S-ICD lead in a patient requiring sternotomy. *Clin Case Rep* 2019; 7: 1309–1311. <https://doi.org/10.1002/ccr3.2136>
- Quast ABE, Baalman SWE, Betts TR, et al. Rationale and design of the PRAETORIAN-DFT trial: A prospective randomized Comparative trial of Subcutaneous Implantable Cardioverter-Defibrillator Implantation with and without Defibrillation testing. *Am Heart J* 2019; 214: 167–74. <https://doi.org/10.1016/j.ahj.2019.05.002>